症例報告

大動脈炎症候群に合併したクローン病の１例

鷺原　規喜[1]，井上　依里[2]，矢部　寛樹[3]，賀嶋ひとみ[1]，小糸　雄大[1]，石井　剛弘[1]，坪井瑠美子[1]，田村　洋行[1]，上原　健志[1]，大竹はるか[1]，池田　正俊[1]，新藤　雄司[1]，川村　晴水[1]，西川　剛司[1]，大滝　雄造[1]，浦吉　俊輔[1]，山中　健一[1]，牛丸　信也[1]，浅野　岳晴[1]，岩城　孝明[1]，松本　吏弘[1]，浅部　伸一[1]，宮谷　博幸[1]，田中　裕一[4]，野首　光弘[5]，眞嶋　浩聡[1].

[1]自治医科大学附属さいたま医療センター消化器科　〒330-8503埼玉県さいたま市大宮区天沼町1-847
[2]自治医科大学附属さいたま医療センター総合診療部
[3]自治医科大学附属さいたま医療センターリウマチ膠原病科
[4]自治医科大学附属さいたま医療センター脳神経外科
[5]自治医科大学附属さいたま医療センター病理部

要　約

31歳　女性。大動脈炎症候群の治療中に，血便を認め当センターに入院した。下部消化管内視鏡検査にて，終末回腸に縦走潰瘍を認め，小腸型クローン病と診断した。寛解導入療法として，栄養療法とメサラジン製剤の内服に加え，生物学的製剤アダリムマブを投与した。寛解を得た後，プレドニゾロン・メトトレキセートの減量を行ったが，両疾患とも再燃・悪化なく経過している。両疾患の合併は稀であり，本邦からの報告例が19例，国外からの報告例を加えると55例に過ぎない。発症の順序に規則性は認めない。今回貴重な症例を経験したので，文献的考察を加え，報告する。
（キーワード：大動脈炎症候群，クローン病，アダリムマブ）

緒言

大動脈炎症候群（高安病，以下TA）は，大血管を中心に慢性炎症を認める疾患である。国内では，約５千人の患者数である（年間新規登録患者数は100～200名程度）。またクローン病（以下CD）は，腸管を中心に慢性炎症を認め，再燃と寛解を繰り返し，合併症（瘻孔，腸管穿孔，消化管出血，など）を起こしうる，難治性の疾患である。国内での登録患者数は，約４万人となっており，年々増加している。ともに原因不明の慢性炎症性疾患であり，若年者に好発する疾患であるのも共通している。しかし，両疾患の合併は稀であり，本邦で19例[1-21]，国外の報告例を加えて55例に過ぎない[6,12,18,23]。CDに対し，生物学的製剤の治療効果は認められているが，TAに対しても効果が期待される報告がある[20,22]。またその一方で，CDの治療として生物学的製剤投与中に，TAを発症した報告も認められる[5,6,10,11,13-17,21]。

今回我々は，TAの治療中に，CDを発症した症例を経験した。生物学的製剤のアダリムマブ（以下ADA）による寛解導入療法を行い，２年以上の寛解維持・粘膜治癒を得ている。TAの治療薬として投与されていたステロイド，免疫調整剤の減量も可能であった。

症例

【症例】31歳　女性
【主訴】鮮血便
【既往歴】25歳　大動脈炎症候群（Ｉ型）29歳　くも膜下出血：（保存的加療）30歳　敗血症
【家族例】特記事項なし
【現病歴】25歳時にTA（図１）の診断を受け，プレドニゾロン（以下PSL）10mg/日，メトトレキセート（以下MTX）8mg/週，アスピリン100mg/日，チクロピジン100mg/日による内服加療を受けていた。2012年10月より下腹部痛を伴う鮮血便を３回認め，Hb 8.5g/dlの貧血を認めた。CRP上昇，多関節痛も伴っていた為，精査・加療を目的に入院した。

【入院時身体所見】

身長163cm，体重 65kg，（BMI 24.4kg/m^2），体温36.2℃，血圧 90/57mmHg（右上肢），70/40mmHg（左上肢），脈拍79/分　整，呼吸数 18/min，頸部：左優位の頸部血管雑音あり，胸部：心音 整，左第２肋間に最強点のある収縮期雑音あり，呼吸音：清，腹部：平坦　軟，心窩部に軽度圧痛あり・反跳痛なし，腸蠕動音亢進減弱なし，四肢：橈骨動脈（左は微弱），上腕動脈（左は触知せず），

連絡先：鷺原規喜，自治医科大学附属さいたま医療センター　総合医学Ｉ　消化器科，〒330-8503 埼玉県さいたま市大宮区天沼町1-847，
E-mail：sagihara@omiya.jichi.ac.jp
受付：2015年９月28日，受理：2016年１月14日

図１　大動脈炎症候群診断時　MRI　頸部血管　左総頚動脈，左椎骨動脈側の閉塞を認めた。

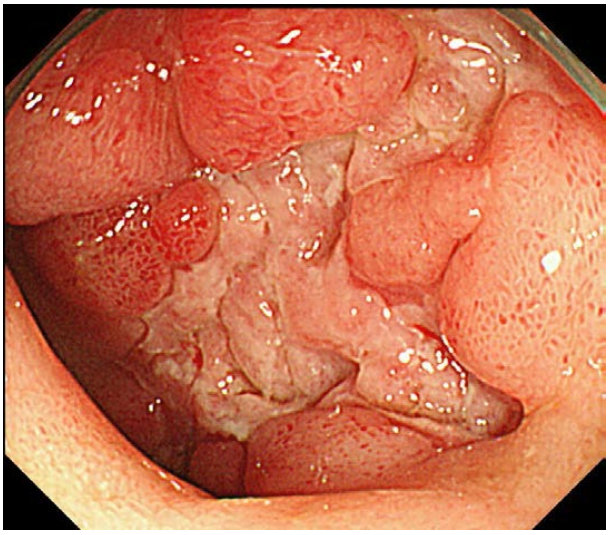

図 2-a

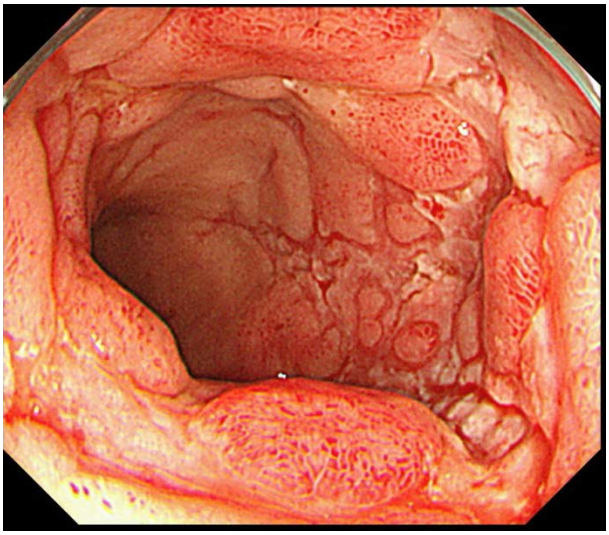

図 2-b
診断時　下部消化管内視鏡検査　終末回腸
a．活動性の縦走潰瘍を認めた。
b．敷石状所見を認めた。

表１　入院時血液 data

WBC	7,020	/μL	TP	5.1	g/dL
RBC	291	×10^4/μL	Alb	2.8	g/dL
Hb	8.5	g/dL	AST	17	U/L
MCV	94.2	fL	ALT	19	U/L
MCH	29.2	pg	LDH	126	U/L
MCHC	31.0	g/dL	CK	39	U/L
Plt	27.4	×10^4/μL	γ-GTP	50	U/L
			ｱﾐﾗｰｾﾞ	50	U/L
			CRP	7.2	mg/dL
Fe	16	μg/dL	Na	140	mmol/L
UIBC	174	μg/dL	K	3.7	mmol/L
ﾌｪﾘﾁﾝ	25.6	ng/mL	Cl	109	mmol/L
ESR	18	mm/1hr	Ca	8.3	mg/dL
			BUN	9	mg/dL
			Cre	0.59	mg/dL
結核ｸｫﾝﾃｨﾌｪﾛﾝ検査	陰性		ｻｲﾄﾒｶﾞﾛ (C10.11)	陰性	
ﾂﾍﾞﾙｸﾘﾝ反応	陰性				

筋把握痛なし，下腿浮腫なし，両側足背　浮腫軽度，足背・後脛骨動脈　触知可能，関節：両足関節に腫脹あり（熱感＋　発赤－），左手関節　右膝関節　両側足関節に圧痛あり，徒手筋力検査：正常。

【入院時血液data】表１

貧血（Hb8.5g/dL），低蛋白・低アルブミン血症（総蛋白5.1g/dL，アルブミン2.8g/dL），及び，炎症反応の高値（CRP4.2mg/dL，ESR18mm/1hr）を認めた。

【入院後経過】下部消化管内視鏡検査（図２-a,b）で，終末回腸に敷石像所見と，それに連続する長径4cm程度の縦走潰瘍，及びバウヒン弁上に不整形～類円形状の小潰瘍が散在しているのを認めた。大腸・肛門には病変を認めなかった。潰瘍からの生検で，乾酪性類上皮細胞性肉芽腫を認めなかったが，炎症性肉芽を認め，虚血性変化の所見はみとめなかった。小腸二重造影検査で，他の小腸病変は認めなかった。血清学的検査等から，結核，サイトメガロウィルス，その他による感染症は否定され，他疾患も検査値・所見より除外した。診断基準での主要所見A.B.を有するCD確診例と診断した。病型分類としては，小腸型と診断した。Crohn's disease activity index（CDAI）は176であった。メサラジン製剤3g/日の内服と食事療法を開始した。既にTAに対する治療としてPSLおよびMTXの内服治療を行っていた為，ADAを追加して，寛解導入療法を開始した。

炎症反応値は，治療開始14日後に陰性化した。腹部症状・関節痛等の症状も消失し，臨床的寛解状態を得た。鮮血便が再度出現することは無かった。６か月後の下部消化管内視鏡検査で，終末回腸の病変部位の粘膜治癒の所見（図３）を得た。経過中の炎症反応値は低値が持続していたので，PSLを11mg/日から8mg/日とし，MTXも減量を

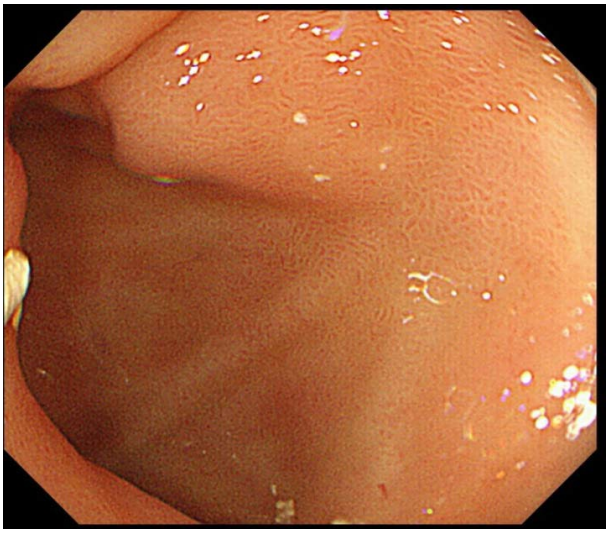

図３　治療開始６か月後　下部消化管内視鏡検査
終末回腸の病変は瘢痕化し，粘膜治癒を得た。

行った。TAの増悪は認めず，画像上悪化も認めていない。CDに関しても２年以上の再燃なく，臨床的寛解状態及び粘膜治癒を得られている。メサラジン，ADA，PSL，MTXによる治療を継続している。

考察

TA，CDともにまれな疾患であるが，発症原因が不明であり，慢性炎症が持続し，若年者に多い点が共通している。双方の合併は非常に稀である。我々が検索した（医中誌，検索用語‘クローン病 大動脈炎症候群’）範囲内では国内19例[1-21]であった（表２）。国外の症例を（PubMed，検索用語‘takayasu，aortitis syndrome，Crohn’）加えると55例であった[6,12,18,23]。女性に多い傾向があり，TAが女性に好発しやすいためと考えられた。双方の疾患の発症の順番に規則性は認められなかった。また，発症の間隔も様々であった。諸外国の文献においても，同様の傾向であった。

両疾患が合併する機序は不明である。CDの腸管病変が腸間膜付着側に好発する全層性炎症であること，TAの病変が全身の動脈であることから，血管に対する自己免疫的機序が，感染，遺伝的素因等の何らかを契機として，動脈と腸管の血管の双方に障害を与えると想像される。

クローン病治療として生物学的製剤が用いられた症例があり，その投与により，両疾患の活動性が低下した報告もあった[18, 19, 20]。インフリキシマブ（以下IFX）による治療例は国内９例[5, 6, 10, 11, 13-18]あり，ADAによる治療例は国内２例[13, 19, 21]だった。本例においては，TAの治療としてPSL，MTX内服中に，CDを発症した。ADAの追加治療をすることによって，CDの寛解状態が得られ維持することができた。炎症値が継続的に低値を示し，PSL及びMTXの投与量を減量することも可能であった。その後，現在に至るまで再燃なく経過している。TA発症が先行した症例で生物学的製剤により寛解が得られた１例[18]は，本例と同様にPSL投与を減量できている。しかし，生物学的製剤IFX，ADAの投与中にTAを発症したとの報告[5, 6, 10, 11, 13-17, 21]も

表２

No.	性別	年齢	初・診断病名	治療薬剤	診断間隔	第２・診断病名	治療薬剤(追加)	報告年	reference
1	女	18	CD	IFX	1年	TA	IFX AZA MTX PSL	2013	14
2	女	16	CD	IFX	1年	TA	PSL　MTX	2014	15
3	男	30	CD	IFX	6年	TA	PSL　CyA	2010	5
4	男	29	CD	IFX	1年	TA	PSL	2014	17
5	女	15	CD	IFX　ADA	1年	TA	PSL	2012	13
6	女	23	CD	ADA	6週	TA	PSL	2015	21
7	女	20	CD	PSL　AZA　IFX	4年	TA	PSL	2011	6
8	女	13	CD	PSL　AZA　IFX	2年	TA	PSL　MTX	2012	10　11
9	男	19	CD	PSL　AZA　IFX	5ヶ月	TA	PSL	2014	16
10	女	24	CD	N.A.	10年	TA	PSL	2009	4
11	男	38	CD	N.A.	19年	TA	N.A.	2008	3
12	男	35	CD	N.A.	数年	TA	PSL	2012	7
13	男	14	CD	N.A.	4年	TA	PSL	2012	8
14	女	15	CD	N.A.	4年	TA	PSL　CyA	2012	12
15	女	34	TA	PSL	6年	CD	IFX　AZA	2014	18
16	女	18	TA	PSL	6ヶ月	CD	ADA　AZA	2014	19　20
17	女	60	TA	N.A.	9年	CD	N.A.	1999	1
18	女	38	TA	N.A.	8年	CD	N.A.	2000	2
19	男	24	TA	N.A.	11年	CD	PSL	2012	9
20	女	29	TA	PSL　MTX	6年	CD	ADA	2015	本例

IFX：infliximab　ADA：adalimumab　PSL：prednisolone　CyA：cyclosporine
AZA：azathioprine　MTX：methotrexate　N.A.：not　available

あり，IFX，ADAのTA発病の予防効果は，不明である。また症例によって各薬剤の反応性に違いが見られる。

今後の症例の集積と検討により，詳細な病態の解明が望まれる。

（本論文の要旨は第613回日本内科学会関東地方会，2015年３月東京において発表した。）

利益相反の開示

著者全員は本論文の内容について，報告すべき利益相反を有さない。

文献

1．小坂星太郎，東田元，東征樹　他．大動脈炎症候群の経過中にクローン病を発症した１例．*ENDOSC FORUM for digest dis* 1999；**15**：122.

2．齋藤弘美，伊藤重豪，日沢祐貴　他．下血を繰り返した大動脈炎症候群の１例．*青森県自治体医会誌* 2000；**29**：10.

3．橋詰直人，笠井宏樹，元木博彦　他．Crohn病の治療経過中に，心筋炎・大動脈炎症候群の合併を認めた１例．*Circ J* 2008；**72**：1068.

4．佐藤真理子，森山繭子，角田佳子　他．クローン病に合併した大動脈炎症候群の１例．*日リウマチ会国際リウマチシンポ抄集* 2009；**53・18**：328.

5．岡田春告，倉沢和弘，野村由至　他．クローン病に対するインフリキシマブ療法中に発症した高安動脈炎の一例．*関東リウマチ*　2010；**43**：102-110.

6．Katoh N, Kubota M, Shimojima Y，et al．Takayasu's Arteritis in a Patient with Crohn's Disease：An Unexpected Association during Infliximab Therapy. *Intern Med* 2010；**49**：179-182.

7．下河原達也，林忍．クローン病を合併し、間欠性跛行で発症した高安動脈炎の１例．*血管外科*2012；**31**：141-142.

8．Ogawa K, Matsumoto T, Yada S，et al. A case of Crohn's disease associated with Takayasu's arteritis and Henoch-Schönlein purpura. *Clin J Gastroenterol* 2009；**2**：166-169.

9．Izumikawa K，Motoi N, Takaya H，et al．A Case of Concurrent Sarcoidosis, Aortitis Syndrome and Crohn's Disease. *Intern Med* 2011；**50**：2915-2917.

10．梅林宏明．クローン病に対してインフリキシマブにて治療中に，大動脈炎症候群を発症した１女児例．*日リウマチ会国際リウマチシンポ抄集*　2012；**56・21**：601.

11．差波新，角田文彦，梅林宏明　他．インフリキシマブによる維持療法中に高安病を発症したクローン病の１例．*日児誌*2012；**116**：365.

12．Kusunoki R, Ishihara S, Sato M，et al．Rare Case of Takayasu's Arteritis Associated with Crohn's Disease. *Intern Med* 2011；**50**：1581-1585.

13．飯田文世，三輪一博，吉田功　他．回腸クローン病と診断・加療された大動脈炎症候群の若年女性の一例.*ENDOSC FORUM digest dis*　2012；**28**：81.

14．岩脇史郎，茂木伸介，本橋玲奈，他．クローン病に高安動脈炎を合併した１例．*日内会関東会600回*2013；**10**：36.

15．浅野元尋，川島実可子，北田善彦　他．インフリキシマブ療法中に発症したクローン病合併高安大動脈炎の1例．*日病総合診療医*2014；**7**：70.

16．宮川麻希，那須野正尚，山下真幸　他．インフリキシマブ投与後もCRP高値が続き，造影CTにより大動脈炎症候群の合併が明らかとなったクローン病の１例．*Gastroenterol Endosc* 2014；**56**：1263.

17．大鐘邦裕，蔵島乾，中島昭勝．インフリキシマブ療法中のクローン病患者に発症した高安動脈炎の一例．*日リウマチ会国際リウマチシンポ抄集*2013；**57・22**：671.

18．Minami N, Nakase H, Yoshino T，et al．Effect of infliximab on inflammatory bowel disease with Takayasu arteritis．*Clin J Gastroenterol* 2013；**6**：226-230.

19．吉川玲欧，金子礼志，狩野俊和　他．アダリムマブ投与が有効であった高安動脈炎に合併したクローン病の１例．*日リウマチ会総会抄集*　2014；**58**：713.

20．青木洋一郎，鈴木桂悟，伊藤光一　他．：高安動脈炎に合併したCrohn病の１例．*Gastroenterol Endosc* 2014；**56**：1264.

21．Kiyohara H，Hisamatsu T，Matsuoka K，et al．Crohn's disease in which the Patient Developed Aortitis during Treatment with adalimumab．*Intern Med* 2015；**54**：1725－1732.

22．Diaz-Lagares C，Belenguer R，Ramos-Casals M．Systematic review on the use of adalimumab in autoimmune Efficacy and safety in 54 patients. *Rheumatol Clin.* 2010；**6**（**3**）：121-127.

23．Taddio A，Maschio M，Martelossi S，et al．Crohn's disease and Takayasu's arteritis：An uncommon association. *World J Gastroenterol.* 2013；**19**（**35**）：5933-5935.

A Case of Crohn's Disease Complicated by Aortitis Syndrome

Noriyoshi Sagihara[1], Eri Inoue[2], Hiroki Yabe[3], Hitomi Kashima[1], Yuudai Koito[1], Takehiro Ishii[1], Rumiko Tsuboi[1], Hiroyuki Tamura[1], Takeshi Uehara[1], Haruka Ootake[1], Masatoshi Ikeda[1], Yuji Shindou[1], Haruna Kawamura[1], Takeshi Nishikawa[1], Yuzou Ootaki[1], Shunsuke Urayoshi[1], Kenichi Yamanaka[1], Shinya Ushimaru[1], Takeharu Asano[1], Takaaki Iwaki[1], Satohiro Matsumoto[1], Shinichi Asabe[1], Hiroyuki Miyatani[1], Yuuichi Tanaka[4], Mitsuhiro Nokubi[5], Hirosato Mashima[1]

[1]Division of Gastroenterology, Jichi Medical University Saitama Medical Center, Saitama, Japan
[2]Division of General Medicine, Jichi Medical University Saitama Medical Center, Saitama, Japan
[3]Department of Rheumatology, Saitama Medical Center, Jichi Medical University
[4]Division of Neurosurgery, Jichi Medical University Saitama Medical Center, Saitama, Japan
[5]Department of Pathology, Jichi Medical University Saitama Medical Center, Saitama, Japan

Abstract

The case involved a 31-year-old woman. She was hospitalized at our medical center after hemorrhagic stools were observed during treatment for aortitis syndrome. A longitudinal ulcer was observed in the terminal ileum on lower gastrointestinal endoscopy, leading to a diagnosis of small intestinal Crohn's disease. In addition to nutritional care and administration of internal mesalazine, the biological product adalimumab was administered as remission-induction therapy. Upon achieving remission, dosages of prednisolone and methotrexate were reduced and neither disease has recurred or progressed. The occurrence of complications associated with these diseases is rare, with only 19 cases reported in Japan and a total of 55 cases reported worldwide. No patterns have been observed in the pathogenic mechanism. We report herein on the valuable experience gained from treating this case along with consideration of the literature.
（Keywords：aortitis syndrome, Crohn's disease, adalimumab）

Correspondence to：Noriyoshi Sagihara, Division of Gastroenterology, Saitama medical center, Jichi Medical University, Japan 330-8503
E-mail：sagihara@omiya.jichi.ac.jp
Received：28 September 2015, Accepted：14 January 2016