症例報告

会陰子宮内膜症の１例（MRI 所見を中心に）

角田　秀和[1]，根津　幸穂[2]，土橋　　洋[3]，千葉英美子[4]，小野澤裕昌[4]，濱本　耕平[4]，角田　澄子[4]，丹野　啓介[4]，大河内知久[4]，松浦　克彦[4]，田中　　修[4]

[1]自治医科大学附属病院放射線科，〒329-0498 栃木県下野市薬師寺3311-1
[2]自治医科大学附属さいたま医療センター婦人科
[3]自治医科大学附属さいたま医療センター病理部
[4]自治医科大学附属さいたま医療センター放射線科

要　約

今回我々は会陰部に発生した子宮内膜症を経験したので，MRI所見を中心に報告する。症例は30歳代女性，２経妊２経産。会陰部の疼痛と圧痛を伴う結節を自覚し，自治医科大学附属さいたま医療センターを受診した。MRIのＴ１およびＴ２強調像で高信号を示す嚢胞性病変を認め，会陰部の子宮内膜症と診断され，手術で確認された。骨盤内臓器以外に発生した子宮内膜症は局在部位により症状が異なるため診断が困難であるが，月経周期に伴って症状が出現することが特徴的である。会陰部発生の場合は病変部位を同定しやすく，特徴的な画像所見を呈し，MRIは有用な術前検査と思われた。
（キーワード：子宮内膜症，会陰部，MRI）

【緒言】

子宮内膜症は生殖可能年齢女性の約10%に見られる疾患である。そのほとんどが骨盤内に発生し，会陰部に発生することは稀である。今回我々は，特徴的なMRI所見を示し，術前に会陰部子宮内膜症と診断しえた症例を経験した。MRIは本疾患の診断に有用と考えられるので，MRI所見を中心に報告する。

【症例】

30歳代女性。２経妊２経産。２回とも経腟分娩。会陰切開歴は不明。２年ほど前から月経時の会陰部痛を自覚していた。2010年３月，疼痛の増強と会陰部に圧痛を伴う嚢胞性病変を自覚したため，当センターを受診した。右会陰部に直径２cm大の結節を認めた。MRIでは同部に２×３cm大の被膜の薄い境界明瞭な嚢胞性腫瘤を認めた。嚢胞内容はＴ１およびＴ２強調像で高信号を示し，特に脂肪抑制Ｔ１強調像では著明な高信号を示していたことから，血液成分を含有していると判断した。またＴ２強調像では隔壁の存在を示唆する柵状の低信号を認め，多房性嚢胞と判断した。明らかな充実性部分は認めなかった。各シークエンスで周辺脂肪組織に明らかな異常所見は認めなかったことから，皮下膿瘍や痔瘻は否定的と判断した。以上の画像所見から血液成分を含有する嚢胞性腫瘤が示唆され，会陰子宮内膜症と診断した（図１，図２）。またMRI上，両側卵巣

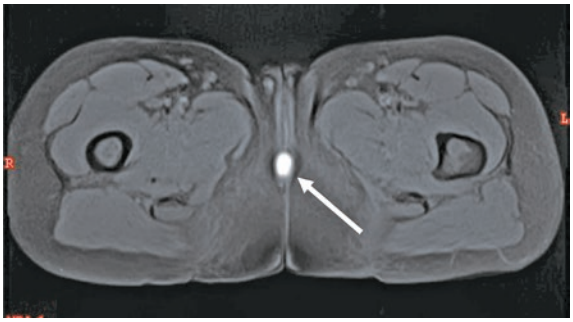

図１　脂肪抑制Ｔ１強調像。出血が示唆される。

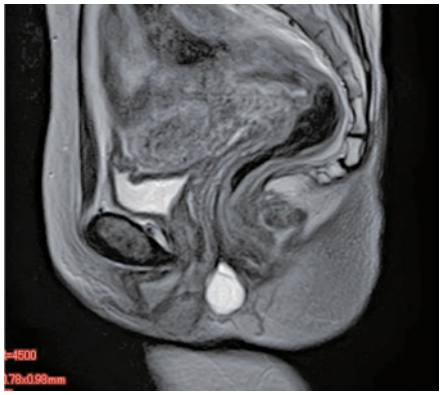

図２　Ｔ２強調像。病変は会陰に存在する。隔壁を認め，多房性嚢胞である。

連絡先：角田秀和，自治医科大学附属病院放射線医学教室，〒329-0498 栃木県下野市薬師寺3311-1
E-mail：address:hide4_two5_no3_da7@yahoo.co.jp
受付：2014年４月28日，受理：2014年８月１日

に明らかな異常所見は認めず，撮像範囲内でも骨盤内子宮内膜症を疑う所見は認めなかった。嚢胞を穿刺吸引したところ，粘稠度の高い血性の液体が５ml吸引された。症状は一時的に改善したがすぐに再燃したため，同年５月に手術（会陰嚢胞摘出術）が施行され，病理組織検査にて子宮内膜類似の組織が確認された（図３，図４）。その後症状の再発なく，４年が経過している。

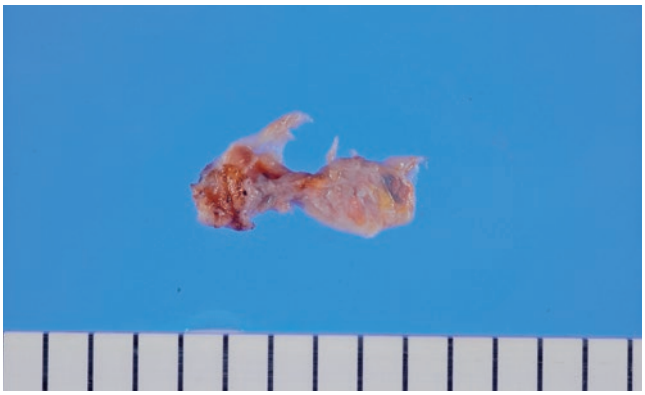

図３　摘出された組織

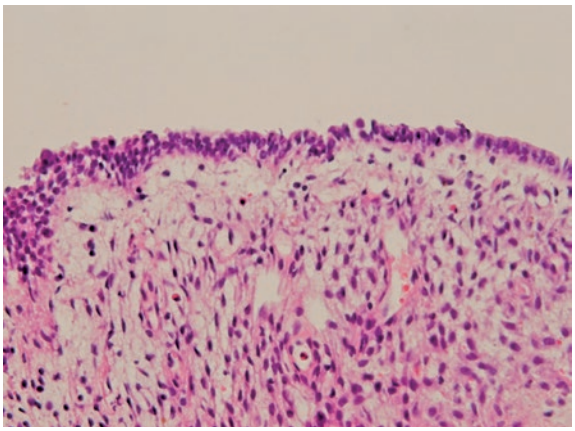

図４　単層立方上皮からなる腺管が，一部には内膜間質に類似した像を伴って認められる，子宮内膜症の像。

【考察】

子宮内膜症の定義は子宮内膜または類似する組織が子宮以外の臓器や組織で発育する疾患とされ，生殖可能年齢女性の約10％に発生する[1]。本邦での治療中の患者は約13万人に上るとされる[2]。好発部位はダグラス窩などの骨盤臓器の腹膜，卵巣，子宮周囲の靭帯であり，骨盤内子宮内膜症とも呼ばれる。一方，腸管壁，皮膚，膀胱，肺などにも稀ではあるが発生し，稀少部位子宮内膜症と呼ばれる[3]。骨盤内子宮内膜症は内膜症全体の97％，稀少部位子宮内膜症は３％であり，外陰部に発生するものは後者の0.2％とされ，その多くは会陰切開部に発生する[4),5]。

子宮内膜組織が子宮以外の部位に発生する病態を説明するのに，転移説（移植説）と化生説がある。転移説とは子宮内膜組織が卵管，血流，リンパ，術操作などにより他部位に転移し，生着するという説である。化生説とは腹膜中皮とミューラー管由来の子宮内膜はいずれも胎生期の体腔上皮に由来するので，何らかの刺激が加われば腹膜中皮は子宮内膜組織に分化するポテンシャルを有しているという説である。その他にも諸説あり，子宮内膜症の発生病態を一元的に説明できるものは現在のところない[6]。

本症例は会陰切開の既往が不明のため，嚢胞が発生した部位が切開創に一致したのかははっきりとしない。しかし２度の出産歴があること，症状が出現したのは出産後であること，腹部帝王切開創に発生した子宮内膜症の報告例[7]もあることから，本症例は出産を契機に子宮内膜が会陰部に転移し，生着したのではないかと考える。

骨盤内子宮内膜症の臨床症状は月経痛，腹痛，腰痛，性交痛などであり，出血が見られることもある[8]。不妊症の原因ともなる。一方，稀少部位子宮内膜症はその局在部位により症状が異なり，腸管発症では腹痛，便秘，下痢，血便などの症状が，肺では気胸を来すことがあると報告されている[1),9]。そして本症例のように月経周期に伴って症状が出現するのが特徴であり，診断する上で丁寧な問診が重要である。

卵巣に発生した子宮内膜症は古い血液成分を含むことからMRIによる特異的診断が可能で，診断能は90％台の感度，特異度と報告される。Ｔ１強調像ではメトヘモグロビンに起因した高信号を示す[10),11]。特に脂肪抑制Ｔ１強調像では著明な高信号を呈し，診断に有用である。同じくＴ１強調像で高信号を示す嚢胞病変として成熟嚢胞奇形腫があるが，脂肪抑制Ｔ１強調像で低信号を示すことから鑑別が可能である。一方，Ｔ２強調像では高信号またはグラデーションがかかったような低信号を呈する。Ｔ２強調像で低信号を呈する場合を“shading”と呼び，凝固血液や脱落上皮に起因すると考えられている[10),11]。

卵巣以外の部位に発生する子宮内膜症に関しては特異的な画像所見の報告は少ないが，会陰子宮内膜症では卵巣子宮内膜症と同様にＴ１およびＴ２強調像で高信号を呈する嚢胞所見が見られたと報告されている[12]。これ以外に画像に関する詳細な検討は記載されていなかったが，掲載されていたMRI画像（Ｔ１強調像，Ｔ２強調像）を検討すると，境界明瞭な嚢胞病変で，隔壁を疑う所見を認めることから多房性と考えられる。周辺脂肪組織には異常所見は認められない。本症例と同様の画像所見を示しているものと考える。腹部帝王切開創に発症した子宮内膜症の報告例も詳細な画像所見の記載はないが，掲載された図を検討すると，やはり境界明瞭な嚢胞病変である[7]。１断面しか掲載されていないが，嚢胞被膜の内側に凸状の切れ込みが見られ，隔壁の一部を見ているものと推察する。嚢胞内容はshadingを示しており，子宮内膜症として合致する所見である。この報告例は悪性転化例なので嚢胞外側辺縁に充実性部分を認めるが，この点を除けば周辺脂肪組織に明らかな異常所見は認めない。このように子宮内膜症が皮下脂肪織内に存在している場合は，境界明瞭な病変を形成するので同定しやすく，かつ嚢胞内容が卵巣子宮内膜症と同様の所見を呈することから診断も容易と考えられる。非侵襲性の検査でもあり，MRIは会陰子宮内膜症の診断に極めて有用と考えられる。

鑑別疾患として皮下血腫，皮下膿瘍，痔瘻などが挙がる。皮下膿瘍や痔瘻の場合，周辺脂肪組織に炎症を疑う異

常信号が認められるので，（脂肪抑制）Ｔ２強調像や造影Ｔ１強調像で鑑別可能と考えられる。皮下血腫との鑑別は嚢胞内容の信号強度のみでは困難かもしれない。しかし子宮内膜症は月経周期に伴い反復性に出血を繰り返すので多房性になりうることが特徴の一つである[10]。本症例も多房性であり，この所見が鑑別点になるものと考えられる。

卵巣子宮内膜症で注意を要することに，卵巣癌への悪性転化がある。そのため定期的な経過観察，画像ならびに血液検査が必要となる。悪性転化のMRI所見は，造影Ｔ１強調像で増強される壁在結節の出現と嚢胞のＴ１およびＴ２強調像での高信号である。Ｔ２強調像でのshadingを伴う頻度は少ないとされる[11]。帝王切開痕子宮内膜症の悪性転化例では卵巣子宮内膜症悪性転化と同様に結節が認められている[7]。会陰切開子宮内膜症の悪性転化例ではMRI所見の報告はないが，同様の所見を呈するものと考える。

以上，MRIで術前に会陰子宮内膜症と診断しえた症例を経験したので，MRI所見を中心に報告した。MRIではＴ１およびＴ２強調像で均等な高信号を呈し，出血を示唆する特徴的な所見であり，本症診断に有用であった。

【利益相反の開示】

著者全員は本論文の内容について，報告すべき利益相反を有しません。

【引用文献】

1）清川貴子．稀な部位に発生する子宮内膜症の病理．*日エンドメトリオーシス会誌* 2012；33：44-48.

2）倉智博久．研修コーナーⅡ　子宮内膜症．*日産婦誌* 2011，63巻4号：32-36.

3）片渕秀隆．子宮内膜症の不思議．*日エンドメトリオーシス会誌*2012；33：131-138.

4）松岡　歩，寺田美里，山縣麻衣 他．腫瘍切除後に再発し，感染を合併した会陰切開部子宮内膜症の１例．*関東産婦誌*2012；49：589-593.

5）Scott RB, TeLinde RW. External endometriosis ― the scourge of the private patient. *Ann Surg* 1950；131：697-720

6）河野一郎．〔子宮内膜症を取りまく諸問題〕子宮内膜症の発生病理．*日産婦誌*1998；50巻10号：345-348.

7）Shalin SC, Haws AL, Carter DG, et al：Clear cell adenocarcinoma arising from endometriosis in abdominal wall cesarean section scar：a case report and review of the literature. *J Cutan Pathl* 2012；39：1035-1041.

8）原田　省．子宮内膜症の臨床症状．*日本臨床*2001；59巻増刊号：81-88.

9）浅野堅策，夏目学浩，中村　稔 他．回盲部切除術を施行した回腸子宮内膜症の一例．*新潟産科婦人科学会誌*2012；107巻　第２号：65-67.

10）今岡いずみ，田中優美子．*婦人科MRIアトラス*．東京，秀潤社，2004, 170-171.

11）荒木　力　編集：*腹部のMRI*. 東京, メディカルサイエンスインターナショナル，2008, 388.

12）Kaei Nasu, Mamiko Okamoto, Masakazu Nishida, et al. Endometriosis of the perineum. *J. Obstet. Gynaecol Res* 2013 May；39, No.5：1095-1097.

13）Tanaka YO, Toshizako K, Nishida M, et al. Ovarian carcinoma in patients with endometriosis：MR imaging findings. *Am J Roentgenol* 2000；175：1423-1430.

Jichi Medical University Journal 2014, 37, 25-28

Magnetic resonance imaging findings of perineal endometriosis: A case report

Hidekazu Tsunoda[1], Sachiho Netsu[2], Yoh Dobashi[3], Emiko Chiba[4], Hiroaki Onozawa[4], Kouhei Hamamoto[4], Sumiko Tsunoda[4], Keisuke Tanno[4], Tomohisa Ookouchi[4], Katsuhiko Matsuura[4], Osamu Tanaka[4]

[1]Department of Radiology, Jichi Medical University Hospital, 3311-1 Yakushiji, Shimotsuke, Tochigi 329-0498, JAPAN
[2]Department of Gynecology, Jichi Medical University Saitama Medical Center, 1-847 Amanuma, Omiya, Saitama, Saitama 330-0834, JAPAN
[3]Pathological department, Jichi Medical University Saitama Medical Center, 1-847 Amanuma, Omiya, Saitama, Saitama 330-0834, JAPAN
[4]Department of Radiology, Jichi Medical University Saitama Medical Center, 1-847 Amanuma, Omiya, Saitama, Saitama 330-0834, JAPAN

Abstract

The case of a patient complaining of a perineal nodule with pain correlated with her menstrual cycle is reported. On magnetic resonance imaging（MRI）, a homogeneously high signal intensity was seen on both T1- and T2-weighted images, suggesting a cystic lesion with inner hemorrhage. The pre-operative diagnosis was perineal endometriosis, and this was proven on pathological examination. MRI findings of perineal endometriosis are characteristic, and MRI is useful for the diagnosis.
Key words: endometriosis, magnetic resonance imaging, perineum

Correspondence to：Hidekazu Tsunoda, Department of Radiology, Jichi Medical University, Tochigi, Japan 329-0498
E-mail：address:hide4_two5_no3_da7@yahoo.co.jp
Received：28 April 2014, Accepted：1 August 2014