症例報告

乳腺扁平上皮癌の１例

藤社　勉[*1]　竹元　伸之[*1]　甲斐　敏弘[*1]
岡本　秀樹[*1]　小西　文雄[*1]　山田　茂樹[*2]

症例は，65歳女性。左側乳房腫瘤を主訴に近医を受診し，乳癌を疑われ精査目的に当センターを受診。来院時，左側乳房 AB 領域に径3.4cm大の腫瘤を触知した。穿刺吸引細胞診で角化を伴う悪性腫瘍細胞塊を認め，扁平上皮癌と診断し，胸筋温存乳房切除術（Bt＋Ax）を施行した。病理組織検査では，扁平上皮癌が主体で，一部乳頭腺管癌も認め，腺癌からの扁平上皮化生によって生じた混合型の乳腺扁平上皮癌と考えられた。ホルモンレセプター（ER，PgR）はともに陰性であった。乳腺扁平上皮癌は，乳癌取扱い規約では特殊型に分類され，その頻度は0.1％前後と比較的稀な疾患とされる。以上の症例に対し，若干の文献的考察を加えて報告する。

索引用語：乳癌，扁平上皮癌，穿刺吸引細胞診

緒　言

乳腺原発の扁平上皮癌は乳癌取扱い規約[1)]上，特殊型に分類されており，比較的稀な組織型とされている。今回，我々は扁平上皮癌が主体で，一部に乳頭腺管癌を認める混合型の乳腺扁平上皮癌を経験したので，若干の文献的考察を加え報告する。

症例

患者：65歳，女性。

主訴：左側乳房腫瘤の触知。

家族歴：父親（高血圧症，脳血管障害）。

既往歴：50歳時より高血圧症に対し内服治療中。

現病歴：平成13年２月12日，左側乳房の腫瘤を自覚。近医を受診し，乳癌を疑われ，２月19日，精査目的に当科を紹介受診した。

現症：身長139cm，体重43kg。左側乳房 AB 領域に3.4×3.3cmの不整形の腫瘤を触知した。腫瘤は弾性硬，表面は不整，境界不明瞭で，可動性は良好。Delle（－），dimpling sign（－），nipple discharge（－），腫瘍乳頭間距離は1.5cm。腋窩リンパ節，鎖骨上リンパ節は触知しなかった。

入院時血液検査所見：特に異常を認めなかった。腫瘍マーカーは，CEA 1.7ng/ml，CA15-3 23U/ml，NCC-ST439 1.0U/ml以下と正常範囲内であったが，SCC 1.7ng/mlと軽度上昇を認めた。

マンモグラフィ：左側乳房 AB 領域に径約3.5cm大の不整形の腫瘤影を認め，辺縁は不整で，周囲は微細鋸歯状であり，一部乳頭への進展と考えられる乳頭方向への陰影の連続も認めた。腫瘤内に微細石灰化は認めなかった（Fig. 1）。

乳腺超音波検査：大きさが，1.9×1.9×2.3cmの不整形の腫瘤影で，内部エコーは比較的均一な低エコー像を呈し，後方エコーは不変であり，縦横比は，0.75と大であった（Fig.2）。

穿刺吸引細胞診：角化を伴う悪性腫瘍細胞塊を認め，Class V，扁平上皮癌と考えられた（Fig. 3）。

胸部・腹部 CT 検査：肺，肝に転移を思わせる腫瘤影を認めなかった。

骨 scincigraphy：異常集積はなく，転移を認めなかった。

そのほか，上部，下部消化管の精査，婦人科学的精査を施行し，異常を認めなかった。

＊1　自治医科大学付属大宮医療センター　外科
＊2　同　病理

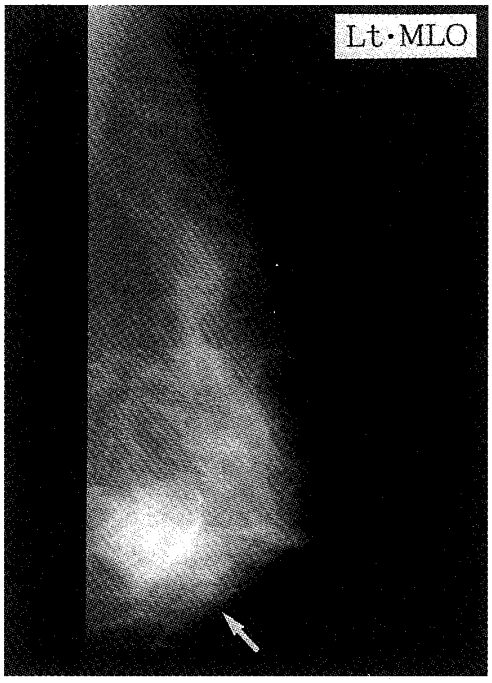

Fig. 1 Mammography showed that a dense mass with an unclear border located in the inside of the lt. breast.

Fig. 2 Ultrasonography showed that a tumor was low echoic and heterogenous. It had not a clear border and a calcification.

以上より，乳腺原発扁平上皮癌（T2, N0, M0, stage II A）と診断し，3月19日，胸筋温存乳房切除術（Bt＋Ax，Auchincloss 法）を施行した。

病理組織学的検査：角化巣（癌真珠）の多発する扁平上皮癌が主体であり，乳頭側には，篩状構造を示す乳頭腺管癌の成分も存在しており，混合型の乳腺扁平上皮癌と診断した（Fig.4, 5）。郭清リンパ節には転移を認めなかった。ホルモンレセプターは，ER 5.0FMOL/mg以下，PgR 5.0FMOL/mg以下（EIA 法）と，ともに陰性であった。

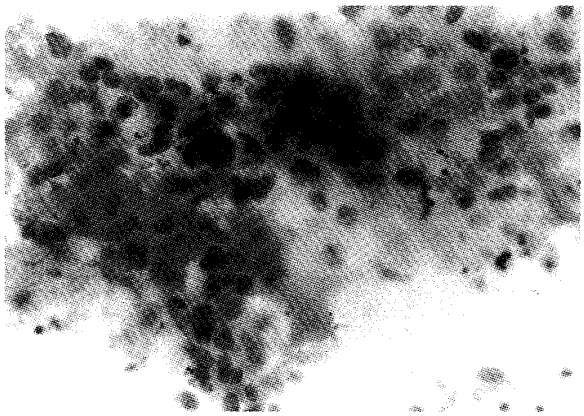

Fig. 3 Fine needle aspiration biopsy and cytology showed malignant cells with a keratosis. (Papanicolaou stain, x67)

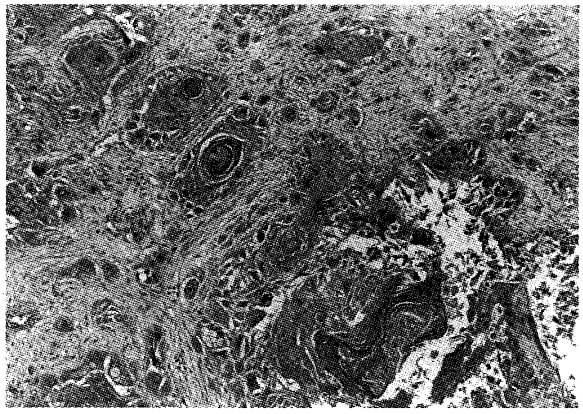

Fig. 4 Histological findings of the resected tumor showed squamous cells with keratosis and cancer pearls formation. (Hematoxylin-eosin stain, x190)

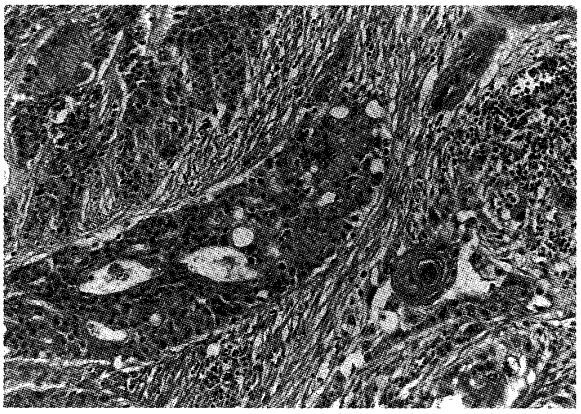

Fig. 5 Histological findings of the rescted tumor showed that the tumor consisted of the adenocarcinoma component and the squamous cell carcinoma component. (Hematoxylin-eosin stain, x300)

経過：術後経過は良好で，4月2日（第14病日），退院した。5月16日より，術後補助化学療法として，AC療法（adriamycin 65mg，cyclophosphamide 650mg）を施行したが白血球減少の副作用を認め，3回目を施行した際，白血球が1700/μlと減少したため，4回目は施行を断念した。

考　察

乳腺扁平上皮癌は比較的稀であり，乳癌取扱い規約[1]上，特殊型に分類され，「扁平上皮化生を伴う癌で，癌胞巣が単に重層を示すだけでなく，角化あるいは細胞間橋の見られるものをいう。」と定義されており，その由来については，腺癌細胞からの扁平上皮化生によるものと一般的に考えられている。また，扁平上皮癌成分のみからなる純粋型（あるいは狭義の）と腺癌成分と扁平上皮癌成分よりなる混合型（広義の）と大別される場合が多く，その頻度は乳癌全体の0.1%[2]前後とされ，純粋型は，さらに稀とされる。

臨床的な所見では，発症年齢がやや高く，腫瘍径が大きいという傾向が上げられ，腫瘍径が5cmを超えるもの（T3以上）もしばしば報告される。また，腫瘍径の急速な増大とそれに伴い壊死や嚢胞形成もその特徴のひとつとされている[3]。術前画像診断では，マンモグラフィにおいて，特徴的な所見に乏しいものの，乳腺超音波検査上，中心壊死や嚢胞形成の所見が認められる場合，扁平上皮癌を鑑別診断として考慮すべきであるとされる[4,5]。質的診断のために重要とされる穿刺吸引細胞診では，角化を伴う悪性腫瘍細胞塊を認めた場合，扁平上皮癌と確定診断されることがあり，本症例においても上記所見により術前診断されている。治療に関しては，扁平上皮癌に特別な治療法はなく，浸潤性乳管癌に準拠して施行されているのが実際であり，手術に際しては乳房温存療法が施行されることもあるが，腫瘍径が大きい傾向があるため，胸筋温存乳房切除術が選択されることが多い[6]。放射線療法は，一般的に扁平上皮癌に対して感受性がある場合が多いとされるが，乳腺扁平上皮癌に対しては有効性が明らかとなっていない。術後補助化学療法は，浸潤性乳管癌と同様に，cyclophosphamide, methotrexate, 5-fluorouracil, adriamycinなどが投与されることが多いが，効果に関して，未だ定まっていない。今回の症例に関してはn0 high risk症例であり，組織型が扁平上皮癌であることから悪性度を考慮し，AC療法を施行した。また，ホルモンレセプターの陽性率は20～40%と報告されており[4)6~10]，本症例においても陰性であり，ホルモン療法は期待できない場合が多い[11]と考えられる。

予後は，腺癌に比べ，やや不良という報告[2]もあるが，同等という報告[6,7]もあり，明瞭には判断しかねる。しかし，腫瘍径が大きいこと，リンパ節転移がやや多い傾向があること[4]，ホルモンレセプターの陽性率が低いことを考慮すると，予後に関しては，やや不良と考えて，診療に当たるべきと考える。

乳腺扁平上皮癌は，稀な疾患のためその由来，特徴など未だ不明な部分が多く，今後，症例の集積によりその解明が待たれるところである。

結　語

術前に，穿刺吸引細胞診にて診断し，胸筋温存乳房切除術を施行した混合型の乳腺扁平上皮癌について若干の文献的考察を加えて報告した。

文　献

1）日本乳癌学会編：臨床・病理　乳癌取扱い規約（第14版）．金原出版，2000，pp20-24.

2）Toikkanen S：Primary squamous cell carcinoma of the breast. Cancer 48：1629-1632, 1981

3）長谷川清一，高塚雄一，山崎惠一　他：乳腺原発扁平上皮癌の4例．乳癌の臨14：73-77, 1999

4）海瀬博史，坂元吾偉，秋山　太　他：乳腺の扁平上皮癌22例の臨床病理学的検討．乳癌の臨15：178-182，2000

5）京極伸介，石崎秀幸，田中慈雄　他：乳腺原発扁平上皮癌の画像診断．臨床画像11：94-99, 1995

6）Stevenson JT et al.：Squamous cell carcinoma of the breast. A clinical approach. Ann Surg Oncol 3：367, 1996

7）栗原照昌，東　靖宏，末益公人　他：乳腺原発扁平上皮癌の臨床像と予後．癌の臨39：984-990，1993
8）御園生　潤，相沢　幹，神田　誠　他：急激な臨床経過で死の転帰をとった乳腺原発の扁平上皮癌の1剖検例．癌の臨33：1833-1838，1987
9）福谷明直，角田富士男，迫　裕孝　他：乳腺分泌物細胞診で術前に診断できた乳腺扁平上皮癌の1例．乳癌の臨8：139-144，1993
10）長谷川清一，高塚雄一，山崎惠一　他：乳腺原発扁平上皮癌の4例．乳癌の臨14：73-77，1999
11）Gallager HS：Pathologic types of breast cancer. Their prognoses. Cancer 53：623-629, 1984
12）Wargotz ES et al.：Metaplastic carcinoma of the breast. Cancer 65：272, 1990

A CASE OF SQUAMOUS CELL CARCINOMA OF THE BREAST

Tsutomu TOHSHA[1], Nobuyuki TAKEMOTO[1], Toshihiro KAI[1],
Hideki OKAMOTO[1], Fumio KONISHI[1], Shigeki YAMADA[2]

Abstract

We report a case of squamous cell carcinoma (SCC) of the breast. A 65-year-old woman was seen at the hospital because of a tumor of the left breast. On physical examination the tumor was 3.4cm in diameter, and was located in the inside of the left breast. By a fine needle aspiration biopsy and cytology, we detected malignant cells with keratosis, made a diagnosis of SCC, and performed an atypical mastectomy. Histologically the tumor showed SCC with cancer pearl formation and a small component of adenocarcinoma; estrogen and progesterone recepters analyses were not elevated. SCC of the breast is a rare disease accounting for about 0.1% of all breast cancers and is classified into special types according to the guidelines of the treatment for breast cancers in Japan.

* 1 Department of Surgery[1] and Pathology[2], Omiya Medical Center, Jichi Medical School