

## 原著論文

# 尋常性白斑に対する紫外線治療 －ナローバンド UVB 照射治療の効果と審美的批評－

出光 俊郎, 東 隆一, 岩田 基子,  
平塚裕一郎, 大沢 真澄, 梅本 尚可,  
榎本由貴乃, 天野 紀子, 岡田 栄子,  
加倉井真樹

## 要 旨

尋常性白斑は難治性の後天性の色素異常症であり、特に、露出部位に生じた場合、美容的な悩みは深刻である。尋常性白斑治療におけるナローバンド UVB (NBUVB) 照射の有効性はすでに欧米において確立されている。本稿では、2001年6月から2006年12月までに当科を受診した全身型の尋常性白斑患者49例について NBUVB 照射治療を行い、その有効性と美容的な問題点について述べた。尋常性白斑49例中43例が10回照射以内で色素再生をみている。しかしながら、経過を十分観察しえた患者のうち、白斑面積の半分以上の色素再生を見た例は全体の47%の症例にとどまり、文献的にも東洋人では欧米のデータよりも改善率が低い傾向が窺えた。また、NBUVB 治療の美容的な問題についても考察した。本疾患の NBUVB 治療部位の多くは、ぶち（まだら模様）の色素再生パターンを呈している。色素再生がみられても、まだら模様の状態では、きれいに治っているとは言い難い。色素の再生が頭打ちになったときには、1回あたりの照射エネルギーを増加することにより、色素再生が促進されることもある。さらに、NBUVB 治療では、白斑部位と周囲皮膚とのコントラストの増強もみられるが、比較的低エネルギー量の照射と日焼け止めの使用により改善し得た。尋常性白斑において、NBUVB 照射療法は有効ではあるが、単独で完璧な治療法とはいえず、併用治療や個別にあるいは部位別に治療方針を立てるなど、きめの細かい配慮が必要である。

(キーワード：色素脱失，色素再生，紫外線治療，審美批評)

## <はじめに>

尋常性白斑は皮膚からメラノサイトが消失するために脱色素斑を生じる後天性の疾患で、汎発型、限局型、神経分節型などに分類される。頻度は人口の0.1～2%程度といわれている。本疾患は生命を脅かす疾患ではないため、美容的な問題として、取り扱われているが、患者の悩みは深刻である<sup>(1)</sup>。最近では、容貌を人体機能としてとらえ、容貌機能低下が患者の社会適応力の低下をきたすという見方もある<sup>(2)</sup>。

本疾患は、従来、ステロイド外用薬や紫外線治療などで治療されることが多く、表皮移植なども症例によっては行われていた。紫外線治療のなかでも、psoralen+UVA (PUVA) 療法にかわって、近年、ナローバンド UVB (NBUVB) 照射療法が行われるようになり、手技の簡便さや副作用の少なさから多くの尋常性白斑患者に福音をもたらしうる治療として注目されている<sup>(3)</sup>。

NBUVB 照射により、ほとんどの患者で多少

なりとも点状の色素再生をみるが、問題点も残されている。とくに、まだら模様色素再生のまま頭打ちになっている白斑をみると著効とはいえず、美容的には決して満足すべき結果ではないだろう。尋常性白斑にNBUVBが有効であるというエビデンスは、欧米を中心にすでに確立されているので<sup>(3)</sup>、光線を照射したら、色素がでてきたという観点のみではなく、いかにきれいに治すかという審美的視点からも白斑のNBUVB治療について考えてみたい。

### ＜受診患者の心理的背景＞

尋常性白斑治療としてのNBUVBが新聞で紹介されると記事を片手に、薬をもすがる気持ちでやってくる患者が少なくない。美容的な問題だと今まで、医療機関を受診しても相手にしてもらえなかった、いつかこういう記事が出ると思って待っていたという。治療により、少しでも色素再生がみられると、さらに熱心に通院してくる患者が多い。医師側が推測する以上に、患者の悩みは深刻と思われる。NBUVB照射治療により、精神状態の改善が報告されており<sup>(4)</sup>、心理的側面にも配慮した診療が望まれる。

### ＜尋常性白斑の標準的治療＞

尋常性白斑の治療の選択としては表1にあげたものがある。このうちNBUVBの波長は311±2nm領域の紫外線で、紅斑が生じにくいため照射量を多くできる利点がある。NBUVB療法は、PUVA療法のようなオクソラレンの内服や外用がいらぬことなど手技やプロトコルが簡便である<sup>(5)</sup>。また、白斑に対する治療効果はPUVAとほぼ同等か優れており、発癌

表1 尋常性白斑の治療

- 1) 外用療法  
コルチコステロイド・ビタミンD3・タクロリムス
- 2) 紫外線療法  
PUVA  
broad band UVB・narrow band UVB
- 3) 表皮移植（とくに分節型白斑）
- 4) カバースポット・角質染色剤

性はbroad band UVBと同等かそれ以下、PUVAより少ないとされる。Weichscherら<sup>(6)</sup>は、retrospective studyの結果からNBUVB治療患者の発癌リスクは上昇しないと報告している。

### ＜NBUVBの照射方法＞

私達の施設では中学生以上を対象に主として汎発型に対して、全身用照射装置（図1）を用いてNBUVBの照射を行っている。

- 1) 照射量に関しては、患者のスキンタイプを考慮するが、概ね0.4 J/cm<sup>2</sup>から開始し、10-20%ずつ増量する。
- 2) 1週間に2、3回の頻度で通院、照射する。
- 3) 徐々に増量し、原則として1MED（最小紅斑量）で維持するのを標準とする。

### ＜尋常性白斑部位の色素再生＞

色素再生のパターンには主として、3つがある。(1) follicular (perifollicular), (2) perilesional, (3) diffuse patternである<sup>(7)</sup>。多くの色素の再生は点状に毛嚢一致性におこる (follicular or perifollicular pattern) が、辺縁から色素が再生して白斑面積の縮小をみることもある (perilesional pattern)。また、稀には全体になんとか色素が増強してくることもある (diffuse pattern) (図2)。もっともよくみられる、点状の毛嚢一致性の色素再生は、頭打ちの状態になると、まだら模様となり、美容的に



図1 ナローバンド UVB 照射装置

遮光眼鏡を装着し、この内部に入って全身に紫外線照射を行う。

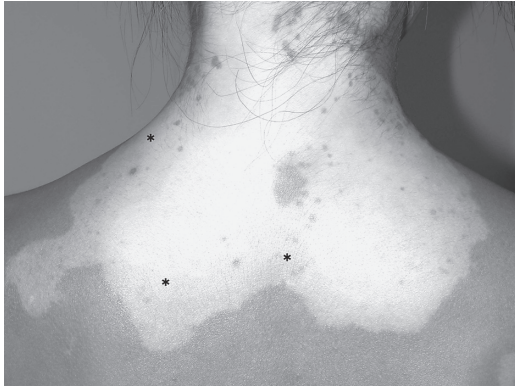

図2 紫外線照射による色素再生

色素再生には3つのタイプに分けられる。  
 1 Follicular type 2 Perilesional type 3 Diffuse type この写真では辺縁からの色素再生と毛孔一致性の色素再生(\*)が観察される。

は美しい仕上がりとはいえない。

<本当はどのくらい効くのか?>

いつ、最初に色素が出るかというのが非常に重要である。多くが10回以内の照射で点状の色素再生がみられる(図3)。尋常性白斑49例中43例が10回照射以内で色素再生をみている。長年、色素脱失が続いていた部位にわずかの色素再生がみられただけでも、患者の喜びは想像以上に大きく、治療継続のモチベーションと関連して重要である。

では、いったいその後の色素再生はどう

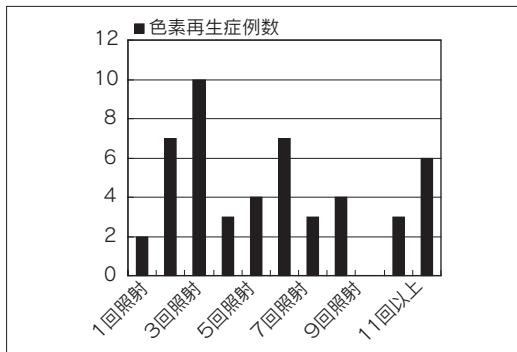


図3 ナローバンド UVB 照射何回で色素再生がみられるか?

合計49例 多くの例で10回照射以内に色素再生が認められている。

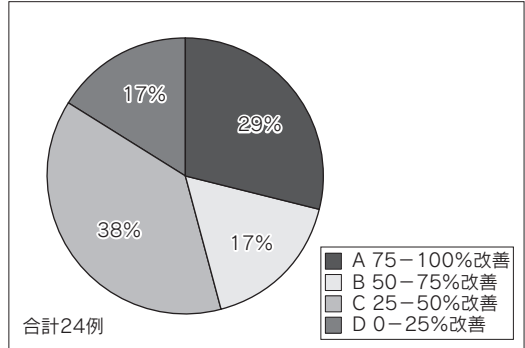


図4 汎発型尋常性白斑におけるナローバンド UVB 照射の効果

- A : Excellent 75% < re-pigmentation
- B : Good 50-75% re-pigmentation
- C : Fair 25-50% re-pigmentation
- D : Poor 0-25% re-pigmentation

であろうか。Njooら<sup>(8)</sup>のメタ分析では、光線治療の有用性についてみるとNBUVB63% BBUVB57%, PUVA51%とNBUVBが汎発性白斑に最も有用であり、限局型白斑にはClass 3の強さのステロイドが有用であった。彼らは75%以上の色素再生を有効としているが、白人ではなく、東洋人についても同様に著効を示すのであろうか。台湾のデータでは72例の尋常性白斑患者で75%以上の色素再生をみたものは12.5%で、50-75%の色素再生をみた患者は33.3%と少ない<sup>(9)</sup>。さらに25-50%色素再生が27.8%で25%以下の色素再生が26.4%となっている。私達の施設では、必ずしも十分な期間、照射しているとはいえないが、30回以上照射した症例についてみると、汎発型の75%以上に相当する色素再生(excellent)は24例中7例(29%)のみにみている。50~74%の色素再生(good)は24例中4例(18%), 25~50%(fair)が9例(38%), 25%以下(poor)が4例(17%)であった(図4)。結果として半数以上の例が全白斑面積の50%以下の色素再生であり、Njooの研究結果と較べて、意外に有効例が少ないのがわかる。浅井ら<sup>(10)</sup>の学会報告をみても excellent29%, good14%, fair14%, poor43%と全体の半数以上がやはり、50%以下の色素再生率である。私達のデー

**表2 narrow band UVB 照射治療の美容的  
問題点**

- 1) 色が出てくる過程でぶちになる。
- 2) 白斑部と周囲のコントラストが目立つ。
- 3) 色が出てくる部位と出てこない部位がある。
- 4) ぶちのまま色素再生が頭打ちになることがある。

タでは、NBUVB 照射により、意外と早く色素再生がおこるが、欧米報告ほどの有効率ではないと考えられる。日本人のデータの集積が必要である。なお、照射後軽度の灼熱感や照射した健常部位に黒子様淡褐色色素斑をみる以外に副作用はみられなかった。

#### <美しく治す>

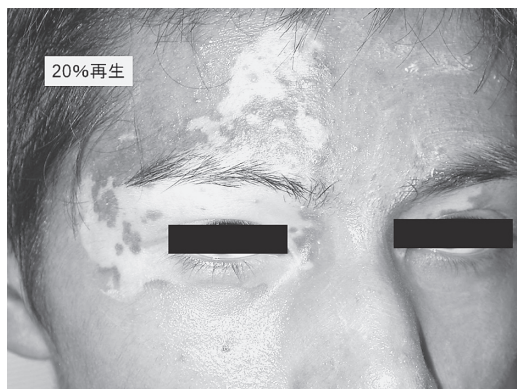
NBUVB 照射の効果は意外に早く出現する。多くの患者は10回以内の照射で色素再生がみられるために興奮して通院してくる。しかし、最終的な有効率については、外国例と比べても患者が期待するほど高くなく、ぬか喜びとなる可能性もある。また、美容的観点から、以下のような問題点もある(表2)。それらについて、列挙し、解説する。

- 1) 色が出てくる過程でまだら模様になる。

NBUVB が有効であった症例の多くは、点状の色素再生により、まだら模様の状態を呈する。この点について、照射治療を開始する前に、患者に説明をしておく必要がある。まだら模様になって、はた目に見ると決して美しい状態とはいえないが、患者は結構、色が出て喜んでることが多い。

- 2) 白斑部と周囲のコントラストが目立つ。

NBUVB 照射により、周囲の色素沈着が強くなり、よけいに白斑が目立つことがある(図5)。NBUVB は、PUVA に比べるとその程度は軽いといわれているが、とくに夏場に日焼けをすると顕著になる。照射部位以外は日焼け止めを使用する。外出の際は、白斑部もサンスクリーンを使用して、過度の紫外線曝露から守る。コントラストを押さえるには健常部位に日焼け止めを使用すること以外に低用量のNBUVB で持続的に照射することも有用であ



**図5 ナローバンド UVB 照射療法による皮膚  
色のコントラスト増強**

色素再生はあるが、かなりコントラストのついた状態となっている。低用量での照射と日常外出時の日焼け止め使用により、脱色素斑部と周囲の色調のコントラストは改善する。

る。

- 3) 色が出てくる部位と出てこない部位がある。

広範囲に存在する白斑部すべてを治すことは難しい、実際、同じ様に照射を行っても、一樣に効果がみられるわけではない。色の再生する部位と再生しない部位がある。顔面や手背など患者の希望する部位には色素の再生がみられず、体幹には色素再生がおこるなど患者の期待とは逆の結果となることもある。すべての部位に色素再生がみられなくても患者の最も気になる部分に再生がみられれば患者の満足度は高い(図6)。手などの反応が良くないと想定される部位では、限定的に当該部位の光線照射量を増加することや、よく説明した上で治療をしないのもひとつの選択ではある。

- 4) まだら模様のまま色素再生が頭打ちになることがある。

有効とされる例においても、まだら模様のままでは、美しく治っているとはいえない。まだら模様状態になってから一向に色素再生部位の拡大をみない例がある(図7)。図7は85%の色素再生であり、この部位に関しては75%以上に相当する色素再生(excellent)である。このような例では、1回光線量を増加していくとさらに色素再生をみることもある。そのほか、他

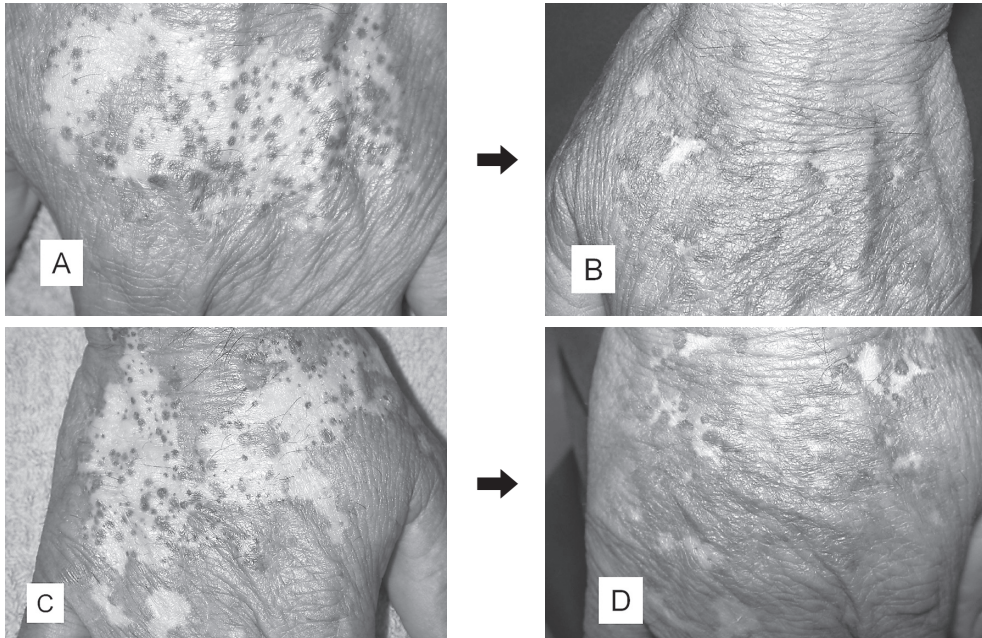


図6 まだら模様から略治の状態へ

手背の白斑に対してナローバンド UVB 治療を行ったところ、点状の色素再生から、ほぼ全面治癒の状態に向かっている。手背ではこのような著効例は多くはない。

の治療に切り替えることも考えるべきであろう。

＜おわりに＞

NBUVB 照射は尋常性白斑に有効で、かつ、

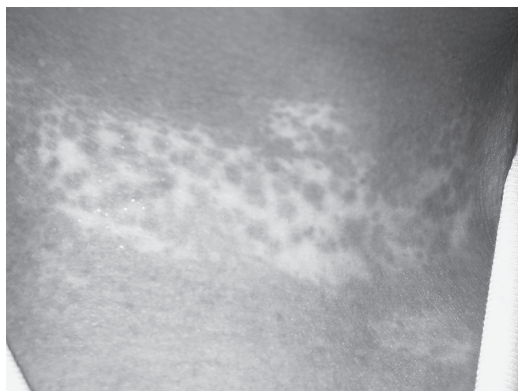

図7 1年間ナローバンド UVB 照射後、まだら状態で頭打ちになっている症例

色素再生は85%の面積に達しているが、なかなか完治しない。審美的にはかならずしも満足な結果ではない。

比較的安全な治療法である。美しく治すためにはまずは患者との話し合いが重要である。次に年齢、白斑部位、病期、病型別に治療法を検討することが必要である。具体的には、低エネルギー量照射で続行することや、あるいは、治りにくい白斑部分の照射量を上げることもある。また、照射しない選択もありうるだろうし、白斑黒皮症様となった露出部では、残存する色素をレーザーやハイドロキノンで皮膚色を脱色するのも選択のひとつであろう。NBUVB はよい治療法であるが、よりきれいに治すためには、照射量の加減や波長の変更 (308nm エキシマライトなど)、あるいは他の治療との併用が必要である。将来的にはメラノサイトを保有している培養表皮の応用なども期待できる<sup>(11)</sup>。

患者が一時的に満足しているとはいえ、「まだら模様」のままの色素再生では美しいとはいえない。今後は患者満足度を加味して、医療を提供する側と医療を受ける側の審美的評価のギャップをいかにして埋めていくかについての検討も課題である。尋常性白斑をより美しく治すためには、漫然と効果の乏しい方法を続ける

のではなく、さらなる美への追究姿勢が必要である。

本論文の要旨は第24回日本臨床皮膚外科学会学術大会総会（2006年，東京）において口演した。

## 文 献

- 1) Kent G and Al'Abadie M.: Psychologic effects of vitiligo: a critical incident analysis. *J Am Acad Dermatol* 35: 895-898, 1996.
- 2) 原田輝一：容貌は機能である Appearance Psychology の立ち上げ. *Skin Surgery* 15: 23, 2006.
- 3) 堀川達弥：尋常性白斑 EBM 皮膚科, 宮地良樹, 真鍋 求編, 文光堂, 2001, pp.259-265.
- 4) Tjioe M, Otero ME, vande Kerkhof PCM et al. : Quality of life in vitiligo patients after treatment with long-term narrowband ultraviolet B phototherapy. *J Euro Acad Dermatol Venereol* 19: 56-60, 2005.
- 5) 塚本克彦：白斑の治療 日皮会誌115: 2190-2194, 2005.
- 6) Weischer M, Blum A, Eberhard F et al. : *Acta Derm Venereol* 84: 370-374, 2004.
- 7) Kim DY, Cho SB, Park YE: Various patterns of repigmentation after narrowband UVB monotherapy in patients with vitiligo. *J Dermatol* 32: 771-772, 2005.
- 8) Njoo MD, Westerhof W, Bos JD, Bossuyt PM.: The development of guidelines for the treatment of vitiligo. *Arch Dermatol* 135: 1514-1521, 1999.
- 9) Chen GY, Hsu MM, Tai HK et al. : Narrowband UVB treatment of vitiligo in Chinese. *J Dermatol* 32: 793-800, 2005.
- 10) 浅井とし子, 青地聖子, 安藝良一, 他：ナローバンド UVB 治療を行った尋常性白斑患者11名の解析 日本皮膚科学会雑誌116: 1500, 2006
- 11) Pianigiani E, Risulo M, Andreassi A et al. : Autologous epidermal cultures and narrowband ultraviolet B in the surgical treatment of vitiligo. *Dermatol Surg.* 31: 155-159, 2005.

# Narrow band UVB therapy for vitiligo vulgaris at Jichi Medical University Saitama Medical Center – Therapeutic effects and aesthetic criticism –

Toshio Demitsu, M.D., Ryuichi Azuma, M.D., Motoko Iwata, M.D.,  
Yuichiro Hiratsuka, M.D., Masumi Osawa, M.D., Naoka Umemoto, M.D.,  
Yukino Enomoto, M.D., Noriko Amano, M.D., Eiko Okada, M.D.,  
Maki Kakurai, M.D.

## Abstract

Narrow band UVB (NBUVB) therapy has recently been known as an effective and safe treatment modality for vitiligo. In this article, we focus not only on the usefulness of NBUVB irradiation for vitiligo in Japanese patients, but also on the aesthetic problems of the phototherapy.

Forty-nine patients with generalized-type vitiligo were included in the study. Of 49 patients with generalized vitiligo, 43 had re-pigmentation until ten-sessions of NBUVB irradiation. However, less than 50% of patients disclosed the excellent results (above 75% repigmentation of total depigmented areas), which is inferior to the European data.

Follicular, mottled re-pigmentation resulting from NBUVB therapy seems to be a major problem. Mottled re-pigmentation might persist for a long time without transforming to diffuse pigmentation in some patients. The second problem is the enhanced contrast in skin color between the involved skin and uninvolved skin. This can be improved by lower-dose irradiation and topical use of sunscreens in daily life. Third, good-response lesions and poor-response areas may coexist in the same patient. It is not necessarily consistent with the patient's expectation. There is no doubt that narrow band UVB treatment is effective for vitiligo. However, the cosmetic results may be disappointing. We have to do our best to make re-pigmentation more beautiful. Tailor-made therapy based on informed consent is needed for the treatment of vitiligo.

(Key words: depigmentation, re-pigmentation, phototherapy, aesthetic criticism)