症例報告

閉鎖孔に滑脱した膀胱ヘルニアの１例

井上　賢之[1]，横田真一郎[1]，金丸　理人[1]，森嶋　　計[1]，石黒　保直[1]，
小泉　　大[2]，近藤　康雄[1]，佐田　尚宏[2]

[1]古河赤十字病院外科　〒306-0014　茨城県古河市下山町1150
[2]自治医科大学消化器・一般外科　〒329-0498　栃木県下野市薬師寺3311-1

要　約

症例は78歳，女性。右閉鎖孔に脱出する嚢胞状構造を認めていたが無症状のため経過を見ていた。下腹部痛を主訴に受診し，右閉鎖孔に小腸の脱出を認め用手的に還納した。その後も嚢胞状構造が遺残していたため，精査を施行，閉鎖孔に滑脱した膀胱ヘルニアと診断し，待機的手術の方針となった。下腹部正中切開を置き，腹腔内より右閉鎖孔を確認した。小腸壁は一部嵌入していたが，軽い牽引で容易に閉鎖孔から還納された。骨盤底腹膜を切開し，大きく張り出した膀胱を右閉鎖孔より引き出し，閉鎖孔と膀胱との間に形状維持メッシュPolySoft®を留置した。閉鎖孔に滑脱した膀胱ヘルニアでは，年齢，状態を考慮し保存的に経過をみることも可能であるが，腸管脱出合併例では積極的な修復手術が考慮されるべきと考えられた。
（キーワード：閉鎖孔ヘルニア，膀胱ヘルニア）

緒言

膀胱ヘルニアは脱出する臓器による分類であり，膀胱壁の一部分が腹壁の脆弱部位から脱出する比較的稀な疾患である。鼠径，大腿，閉鎖孔と多様な脱出部位を示すことで知られている。今回，ヘルニア内容である膀胱が右閉鎖孔へ滑脱し，形状維持メッシュを用いて修復術を施行した症例を経験したので文献的考察を加え報告する。

症例

患者：78歳，女性

主訴：下腹部痛

既往歴：48歳，十二指腸潰瘍のため胃切除術を施行。57歳，腹膜炎のため開腹手術施行（詳細不明）。63歳より慢性閉塞性肺疾患，気管支喘息の治療中。72歳，右変形性股関節症のため右人工股関節置換術施行。75歳，腹壁瘢痕ヘルニア修復術施行。76歳，右閉鎖孔ヘルニア修復術施行（鼠径アプローチ，Bard Direct Kugel Patch® で修復）。78歳，左閉鎖孔ヘルニア修復術施行（鼠径アプローチ，Bard Direct Kugel Patch® で修復）。

現病歴：2015年８月，午前中より下腹部痛を認めていたため，午後の救急外来を受診した。

現症：身長144cm，体重31kg，Body mass index 14.95kg/m^2。腸蠕動は軽度亢進。下腹部は軽度膨満していたが，圧痛はなかった。内服治療抵抗性の頻尿を認めていた。

血液・尿検査所見：WBC：8680/μl，CRP：0.76/mg/dlとわずかな炎症反応上昇，Hb：10.9g/dlと軽度貧血を認めた。尿検査に異常はなかった。

腹部超音波所見：右鼠径部皮下に軟部腫瘤陰影を認め，小腸の脱出が疑われた。

腹部CT検査所見：右鼠径部恥骨筋と外閉鎖筋との間に挟まり混む構造物を認め，右閉鎖孔ヘルニア嵌頓と診断した。嵌頓部には空気が混在した腸内容が存在し，小腸の嵌頓が疑われた。また腸管の周囲には２年前の右閉鎖孔ヘルニア修復術前より指摘されていた液性成分を含む嚢胞状構造物を認めた。人工股関節によるアーチファクトにより腹腔内，膀胱壁との連続性は十分に認識できなかった。（図. 1a, 1b）。救急外来で用手的に右鼠径部を圧迫したところ，右閉鎖孔に脱出した腸管を還納することができたが，超音波検査を施行すると鼠径部の嚢胞状構造は遺残したままだった。嵌頓整復後のため経過観察目的に入院とし，待機的手術の方針となった。右閉鎖孔ヘルニアに対しては，76歳時に鼠径アプローチで，閉鎖孔をBard Direct Kugel Patch® で修復した既往があるが，その時点では脱出臓器として膀胱が疑われた記載はなく，閉鎖孔内の腹膜のみを剥離・翻転させたと考えられた。前回の手術前後で恥骨筋

連絡先：井上　賢之，〒329-0498栃木県下野市薬師寺3311-1，
TEL：0285-58-7371　FAX：025-44-3234　E-mail：yoshiyuki@jichi.ac.jp
受付：2017年９月28日，受理：2017年12月15日

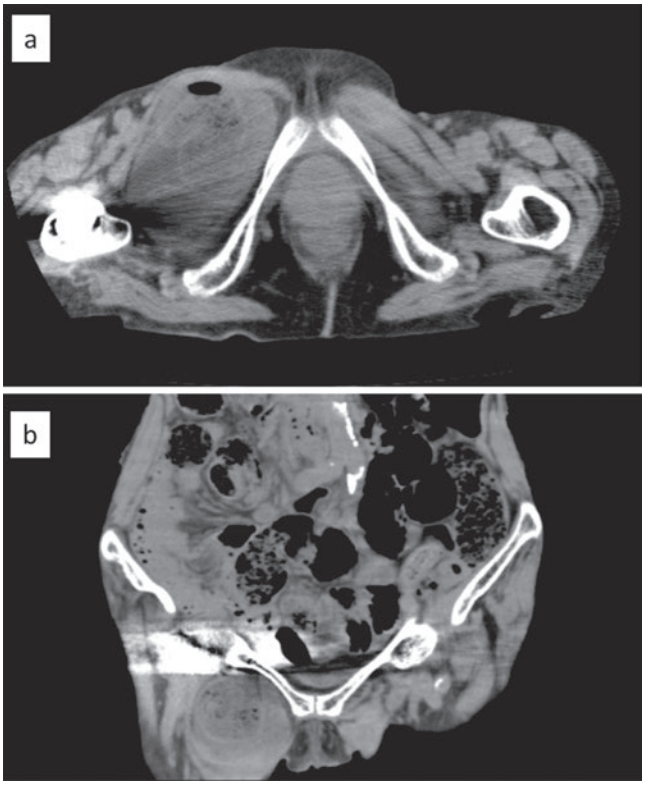

図.1a, 1b
術前CT：右鼠径部恥骨筋と外閉鎖筋との間に腸管の脱出を認める。

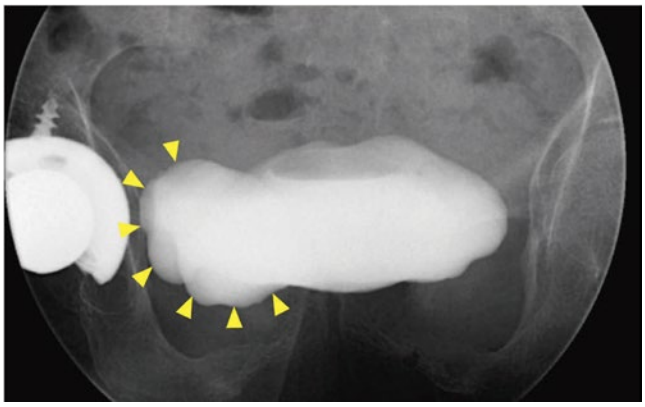

図.２
膀胱造影：閉鎖孔への明らかな膀胱滑脱は認められなかったが，右閉鎖孔を覆うように膀胱が膨隆していた（矢頭）

－外閉鎖筋間の嚢胞状構造に変化はなかった。確定診断のために膀胱造影を行ったが，明らかな閉鎖孔からの脱出は認められず，右閉鎖孔を覆うように膀胱が軽度膨隆しているのみであった（図.２）。鼠径部から23G注射針を用いて嚢胞状構造を穿刺すると，クレアチニン値53.22mg/dlと尿として矛盾しない高値を示していたため，右閉鎖孔への膀胱脱出があると診断した（図. 3a, 3b）。

手術所見：１秒率30.65％，１秒量0.72Lと高度閉塞性肺障害があり硬膜外麻酔と脊椎麻酔の併用で手術に臨んだ。鼠径部からは一度アプローチされているため，下腹部正中切開をおき腹腔内から右骨盤底を観察した。小腸が右閉鎖孔に一部陥入していたが，容易に引き出すことができた。

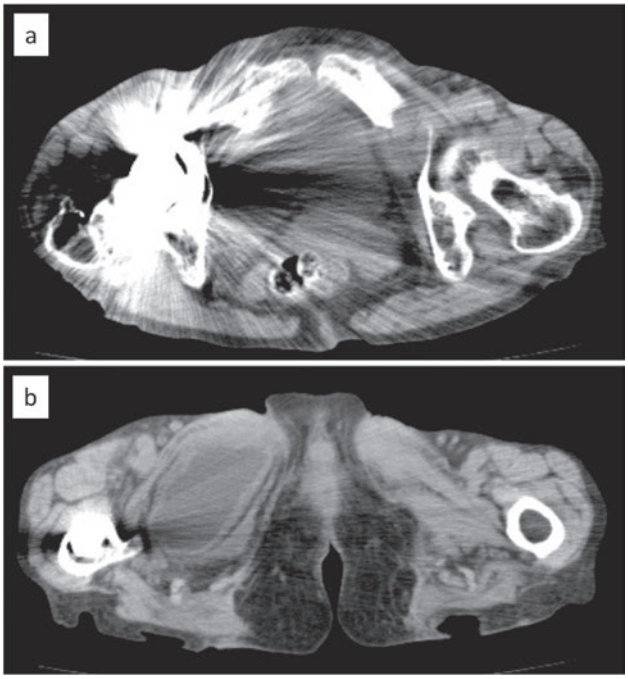

図.3a, 3b
術前CT：脱出腸管を還納した後も，鼠径部に嚢胞状構造の残存を認めた。

前回手術時のメッシュは右閉鎖孔の腹側に逸脱しており示指1.5横指ほど右閉鎖孔が開存していた。閉鎖孔内の腹膜を牽引・切開した後，腹膜前腔を剥離すると，閉鎖孔内側に介在する厚い組織が触知された。術前に予想していた膀胱であることを確認するため，膀胱留置カテーテルから生理食塩水を注入すると，右閉鎖孔内へとつづく膨隆を認め，脱出臓器は膀胱と判断した。示指を用いて鈍的に膀胱を剥離し，閉鎖孔外に引き出した（図. 4a）。修復は右閉鎖孔を覆うようにBard PolySoft Hernia Patch®を留置した（図. 4b）。恥骨，Cooper靱帯に１針ずつ固定した後，腹膜を閉鎖した。診断は，右閉鎖孔ヘルニア（ヘルニア内容：膀胱，膀胱ヘルニア分類：腹膜側型（Paraperitoneal type））と考えられた。術後経過良好で第14病日退院。以後腹部症状も無く，術後３ヶ月時点のCTでも再発は認められていない（図. 4c）。

考察

膀胱ヘルニアは，鼠径部ヘルニアの１～４％と稀な疾患で有り，他の鼠径部ヘルニアと比較し外来で遭遇する機会が少ない[(1)]。加齢・手術による腹壁の脆弱化に加え，前立腺肥大や肥満などによる腹腔内圧の上昇なども発症に関与するとされている[(2)]。症状としては排尿困難，頻尿，自然排尿後ヘルニア嚢を圧迫することにより排尿が見られる二段排尿などの排尿障害が多い[(3)]。これまでに報告された膀胱ヘルニアの脱出部位は，内鼠径ヘルニア[(4)]，外鼠径ヘルニア[(5)]，大腿ヘルニア[(6)]，閉鎖孔ヘルニア[(7)]と様々であった。加えて，Solowayら[(8)]の報告しているように，膀胱ヘルニアも腹膜との位置関係より①Extraperitoneal type（腹膜外型），②Paraperitoneal type（腹膜側型），③Intraperitoneal type（腹膜内型）と３つのタ

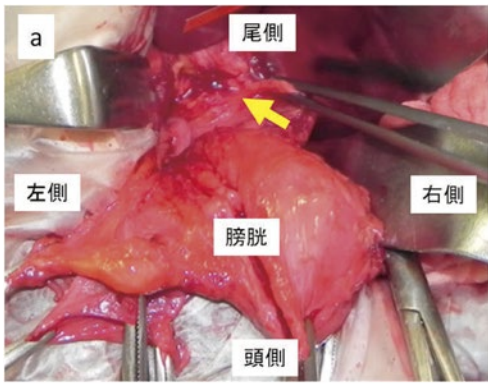

図.4a
手術所見：閉鎖孔から引き出された膀胱。矢印：右閉鎖孔

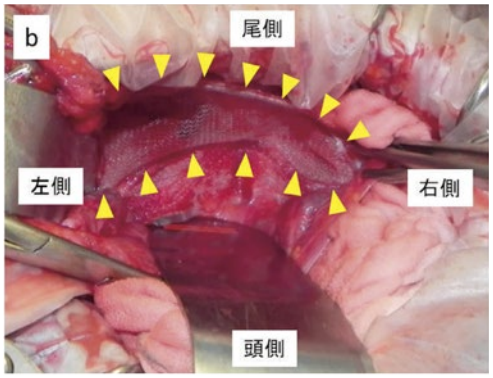

図.4b
手術所見：閉鎖孔を被覆した形状記憶メッシュ（矢頭）

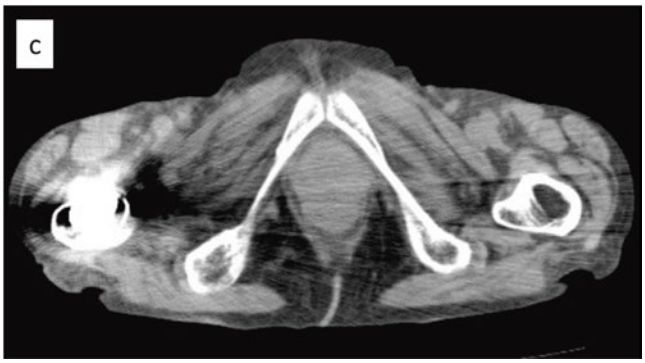

図.4c
術後CT（３ヶ月）：右閉鎖孔に滑脱していた膀胱が整復されている。

イプに分類されており（図.５），多様な形態を呈する疾患である。外来で膀胱ヘルニアを疑った際，膀胱・鼠径部の超音波検査，腹部CT検査は必須であると考えられる。更に高垣ら[1]は，膀胱内へ造影剤を注入した腹臥位CT撮影も診断に有用であると述べている。術前CTでの評価がなされていなかった症例では，腹腔鏡手術中に膀胱損傷が起きてから初めて膀胱ヘルニアと診断されたとの報告もある[3]。Extraperitoneal type，Paraperitoneal typeでは，膀胱壁の一部または全部が腹膜外に存在するため膀胱壁を直接剥離する操作が必要となり膀胱損傷のリスクが高くなると推察される。膀胱ヘルニアと腹膜との位置関係を把握するためには，腹腔鏡も有用である。気腹圧によりヘルニア門の確認が可能で，加えて膀胱留置カテーテルから生理食塩水を注入することにより，緊満した膀胱壁の一部がヘルニア嚢内へと滑脱していく様子を捉えることができる[2]。

膀胱ヘルニアの中でも，閉鎖孔に脱出するタイプは非常にまれである。「膀胱」，「ヘルニア」，「閉鎖孔」をキーワードとして，医学中央雑誌で，1977年から2017年までの期間を対象とし検索すると，本邦ではこれまでに３例が報告されているのみであった[7,9,10]。（表.１）２例は保存的に加療され，手術を施行されたのは１例のみであった。本症例はParaperitoneal typeと思われ，膀胱の脱出に加え，小腸も閉鎖孔に陥入してしまい腸閉塞を発症していた。保存的加療例では無症状の膀胱脱出のみで，その他高齢であることや全身状態を考慮し経過観察という方針がとられていた[9,10]。手術例では，Howship-Romberg徴候の増悪を認め手術治療の方針がとられていた[7]。本症例では腸管の脱出による腸閉塞再発の危険があったため手術の方針となったが，高度閉塞性肺障害のために全身麻酔下での腹腔鏡観察という選択はできなかった。既報告，本症例の経験より考えられる閉鎖孔に滑脱した膀胱ヘルニアの治療方針としては，膀胱のみの脱出であれば，膀胱症状・下肢症状・年齢・合併症・日常生活活動度等を考慮し，経過観察を選択することも可能である。しかし膀胱に加え腸管の脱出も認められる症例では，腸管の用手的還納が可能であれば待機的手術を，不可能であれば緊急手術を検討すべきと考えられる。

本症例では，腹腔側から腹膜前腔の剥離が可能であったことから，修復に用いる人工物は，膀胱損傷を来しにくい形状，形状維持リングのために変形・逸脱しにくく恥骨と膀胱との間に展開が可能な卵円型meshであるPolySoft®を選択した。閉鎖孔に滑脱した膀胱ヘルニアの修復報告例は少ないが，他部位への膀胱ヘルニアではmesh plug法[1]，PHS®法[11]，Direct Kugel patch®法[12]，Lichtenstein法[1]などの報告もあり，近年ではTAPP法[13]，TEP法[14]も施行されている。膀胱ヘルニアに対しては腹膜前腔を剥離し，更にその外層に膀胱が存在する症例では膀胱を正確に認識，還納することにより再発率の少ない修復が可能と考えられる。また右閉鎖孔ヘルニアに対する初回手術時の考察として，脱出する臓器が膀胱であるとの予測・認識がな

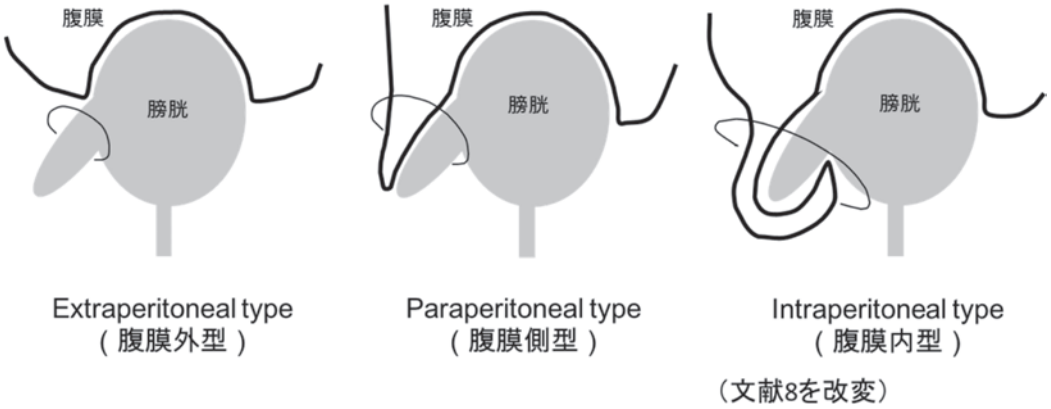

図.５
膀胱ヘルニア分類

表.１　閉鎖孔に滑脱した膀胱ヘルニアの報告例

報告年	著者	年齢	性別	左右	ヘルニア内容	発症から診断までの時間	症状	腸閉塞	治療方法	転帰
2009	吉川ら[9]	96	女性	右	膀胱のみ	不詳	発熱	－	経過観察	精査後帰宅
2012	尾方ら[10]	80 代	女性	両側	膀胱のみ	不詳	嘔吐 食欲不振	－	経過観察	精査後退院
2016	渡邉ら[7]	77	女性	左	膀胱のみ	６ヶ月	大腿部痛	－	開腹手術	６ヶ月後再発無し
2017	自験例	78	女性	右	①膀胱 ②小腸	①24ヶ月以上 ②７時間	下腹部痛	＋	開腹手術	３ヶ月後再発無し

かったため，臓器の十分な還納がなされなかった右閉鎖孔ヘルニアの未修復例と考えられる。容量が大きな膀胱脱出の場合は，鼠径法では視野の限界もあり還納・修復が難しく，経腹腔的なアプローチも有用と思われる。

結語

閉鎖孔に滑脱した膀胱ヘルニアに対し，PolySoft® を腹膜前腔に展開し修復した１例を経験した。

利益相反の開示：著者全員は本論文に関する報告すべき利益相反を有しません。

文献

１．高垣敬一，村橋邦康，己野　綾　他．陰嚢まで達する鼠径部膀胱ヘルニアの１例．*日臨外会誌*．2009；70：3184-3188.
２．白石廣照，矢野剛司，相原成昭　他．膀胱ヘルニアに対してTAPP法を施行した２例．*北里医学*．2015；45：35-39.
３．磯野忠大，和田英俊，小林利彦　他．腹腔鏡手術中の膀胱損傷で診断が得られた鼠径部膀胱ヘルニアの１例．*日鏡外会誌*．2009；14：553-556.
４．岡内　博，新田信人，小島正継　他．術前CTで診断した鼠径部膀胱ヘルニアの３例．*日臨外会誌*．2016；77：1854-1858.
５．新田智人，池原康人，吉岡晋吾　他．腹臥位造影CTが診断に有用であった膀胱ヘルニアの１例．*日臨外会誌*．2004；65：214-217.
６．原田真吾，阿部哲夫，久保博一　他．大腿輪をヘルニア門とした膀胱ヘルニアの１例．*日臨外会誌*．2013；74：2610-2613.
７．Watanabe, M., J. Morioka. Obturator Hernia of the Bladder Treated by Midline Preperitoneal Approach：A Case Report. *日外科系連会誌*．2016；41：869-873.
８．Soloway, H. M., F. Portney, A. Kaplan. Hernia of the Bladder. *J Urol*. 1960；84：539-543.
９．吉川智宏，小鹿雅博，星川浩一　他．膀胱が嵌入した閉鎖孔ヘルニアの１例．*日臨外会誌*．2009；70：3724-3727.
10．尾方信也，石川大地，田上誉史　他．膀胱が嵌入した両側閉鎖孔ヘルニアの一例．*四国医誌*．68：63-66. 2012.
11．佐藤雅彦，島田長人，久保田伊哉　他．鼠径部膀胱ヘルニアの１例．*日外科連会誌*．2004；29：104-107.
12．藤解邦生，今村祐司，中光篤志　他．Direct Kugel法により修復した両側膀胱ヘルニアの１例.*日臨外会誌*．2010；71：2429-2432.
13．西條文人，徳村弘実．膨潤麻酔を併用したTAPP法に

より修復しえたindirect膀胱ヘルニアの１例．*日外科系連会誌*．2012；37：1226-1230.
14. 大橋龍一郎，鈴鹿伊智雄，高嶋成輝　他．膀胱ヘルニアを合併した両側鼠径ヘルニアに対してTEPP（totally extraperitoneal preperitoneal repair）法を施行した１例．*日鏡外会誌*．2006；11：293-296.

Jichi Medical University Journal 2017, 40, 29-34

Case report：Obturator bladder hernia

Yoshiyuki Inoue[1], Shinichiro Yokota[1], Rihito Kanamaru[1], Kazue Morishima[1],
Yasunao Ishiguro[1], Masaru Koizumi[2], Yasuo Kondo[1], Naohiro Sata[2]

[1]Department of Surgery, Japanese Red Cross Koga Hospital, 1150 Shimoyamachou, Koga, Ibaraki 306-0014, Japan
[2]Department of Surgery, Jichi Medical University, 3311-1 Yakushiji, Shimotsuke, Tochigi 329-0498, Japan

Summary

A cystic structure protruded from the right obturator foramen without significant symptoms other than lower abdominal pain in a 78-year-old female. A physical examination and CT revealed a small intestinal hernia that had penetrated through the right obturator foramen. The cystic structure remained herniated after manual reduction of the intestinal hernia, and further examination suggested that this structure was the bladder. Obturator bladder hernia was diagnosed and the patient was scheduled for elective surgery. A laparotomy revealed the bladder protruding through the right obturator foramen. The bladder was manually pulled out of the right obturator foramen and then PolySoft® mesh was placed between this and the bladder. Although an obturator bladder hernia can be conservatively managed, we believe that surgical intervention should be considered when a patient has a concomitant obturator intestinal hernia.
（Key words：obturator hernia, hernia of the bladder）

Correspondence to：Yoshiyuki Inoue, Jichi Medical University, 3311-1 Yakushiji, Shimotsuke, Tochigi 329-0498, Japan
E-mail：yoshiyuki@jichi.ac.jp
Received：28 September 2017, Accepted：15 December 2017