自治医科大学紀要 2012, 35, 107-109

症例報告

骨掻爬のみで改善した，放置された小指末節骨骨髄炎の１例

宗藤　正理，豊田　明宏

大網白里市立大網病院整形外科，〒299-3221 千葉県大網白里市富田884-1

要　　約

放置された末節骨の骨髄炎の１例を経験した。症例は17歳の男性，バスケットボールで受傷後右小指爪基部が剥離するも放置。創が治らないため開業の皮膚科を受診。抗生剤の内服薬，抗生剤入り軟膏の処置を受けていた。更に近隣の外科医受診後当科を紹介された。外来で末節骨の骨髄炎と診断。局麻下に患部を掻爬した。末節骨は基部と末梢を残す形となり，爪甲を利用して縫合固定，術後入院。二次的な治療も考慮していたが，経過良好，治癒と判定，現在通院もしていない。

糖尿病等の合併症が無く，外傷を契機として発症した手指末節骨の化膿性骨髄炎はまれである。開放創後の感染のほとんどが不適切な初期治療によると考えられる。幸いなことにこの症例は掻爬後骨癒合した。若年者はまず十分に骨掻爬して経過を見るのが良いと考えられた。些細な外傷でも骨髄炎となる可能性を考え，外科系一般臨床医にも初期治療の重要さを認識していただきたい症例であった。

（キーワード：骨髄炎，掻爬術，指骨（手））

Ⅰ　はじめに

小指の外傷は日常良く接するが，骨髄炎の症例を経験することはまれである。今回我々は骨掻爬のみで改善した，放置された末節骨の骨髄炎の１例を経験したので報告する。

Ⅱ　症例

17歳，男性

主　訴：右小指痛

家族歴，既往歴：特記すべきことなし

現病歴：2010年２月中旬，バスケットボールで受傷し，右小指爪基部が剥離するも放置していた。３月中旬，まだ創が治らないため，近隣の皮膚科を受診して抗生剤の内服指示と，抗生剤入り軟膏の処置を受けた。それでも改善しないので外科医を受診し，３／25当科を紹介された。外来初診時，末節骨基部に骨融解像を認め，骨髄炎と診断し，手術予定とした。（図１，２）

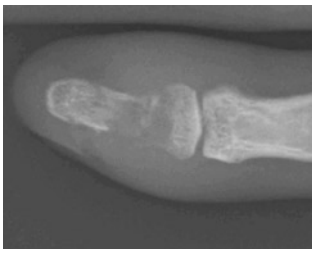

図１　初診時正面像

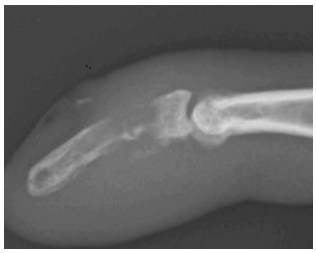

図２　側面像

来院時血液検査：WBC5,300，CRP0.1他異常なし。

経　過：３／29入院し，同日指ブロック下に掻爬術を施行した。末節骨は基部と末梢を残す形となり，爪甲を利用して一時的に縫合固定した。（図３，４）術後６日間フロモキセフナトリウム２g，イセパマイシン硫酸塩400mgを投与した。病理では腫瘍病変を認めず，培養結果は黄色ブドウ球菌Staphylococcus. aureusであった。外来でミノサイクリン塩酸塩を２週だけ投与し，抗生剤は終了した。４／12抜糸した。手術当初，局所の炎症が沈静化してから，追加手術を考慮していた。しかし局所の経過，骨癒合共に良好となり，６月よりバスケットボールを許可なく再開した。以後再発を認めず来院もしていない。術後５ヶ月で確認のため来院させ，骨癒合を確認した。（図５，６）

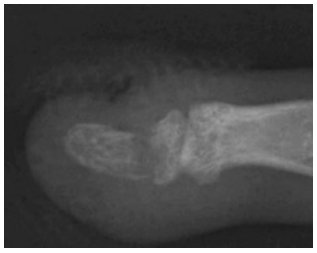

図３　手術直後正面像

図４　側面像

連絡先：宗藤正理，千葉県大網白里市ながた野2-13-18，E-mail：m@oami-hp.jp
受理：2012年４月17日

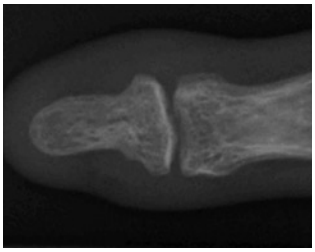

図５　術後５ヶ月の正面像

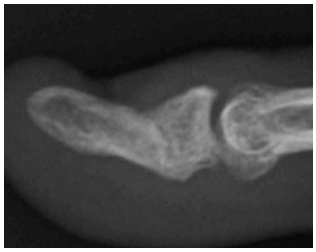

図６　側面像

Ⅲ　考察

この症例は当科で骨髄炎と診断がつくまでに約40日を要した。初診時のレントゲンを見る限り開放骨折ではなさそうで，そのため痛みもなく医療機関受診が遅れたのであろう。どの程度まで放置しても感染が起きないか，という文献は見あたらなかった。手指の外傷では，たとえ開放骨折であっても抗生物質の投与に関わらず初期に徹底した外科的な洗浄，デブリードマンをすれば１例も骨髄炎は発生しないとされている。[1,2,3] また，この症例では近隣の皮膚科も骨髄炎とは考えていなかったようである。そのため治療開始がさらに遅れてしまった。外科系臨床医はこのような症例に救急で遭遇する可能性があり，受傷後時間が経っているようであればレントゲンを撮り，骨髄炎を念頭に置き，必要により専門医への紹介が必要であろう。

糖尿病等の合併症が無く，外傷を契機として発症した手指末節骨の化膿性骨髄炎はまれである。小指末節骨に限ると，文献を検索した範囲では，国内で４例の報告しかない。[4,5]

手指の骨髄炎の治療は，早期の壊死組織の郭清，骨掻爬と抗生剤の投与，有茎血管柄付き組織移植[6]，患部への抗生剤含有セメント[7]，抗生剤混入微繊維性コラーゲン[8]，抗生剤含有ハイドロキシアパタイト[9]，抗生剤混入バイオアクティブ骨ペーストの使用[10]等の報告がある。合併症，全身状態によっては早期治癒を目指し，切断に至る症例もある。

骨髄炎が初期であれば，もちろん骨掻爬のみで治癒する症例も多いであろう。どの程度の末節骨の骨髄炎が骨掻爬のみで骨癒合するかを述べた文献は，渉猟した範囲では国内外に無かった。示指末節骨の類骨骨腫，14歳男性で骨掻爬のみで治癒という文献がある[11]。当科の症例より文献の写真上骨溶解の範囲は狭そうだが３回の手術処置を要している文献もある[12]。当科の症例は感染が進んでいたため骨欠損が大きく，二次的に上記の治療法が必要となることを考慮したが，幸いなことに掻爬後骨癒合した。爪甲を利用して固定したのも有効だったのではないか。若年者はまず十分に骨掻爬して経過を見るのが良いと考えられた。

Ⅳ　まとめ

放置された小指末節骨骨髄炎の１例を経験した。些細な外傷でも骨髄炎となる可能性を考え，外科系一般臨床医にも初期治療の重要さを認識していただきたい症例であった。また，若年者の骨髄炎は，骨掻爬のみで骨癒合する可能性があるので経過観察が重要である。

本論文の要旨は第59回千葉県国民健康保険直営診療施設医学会にて発表した。

表１　小指末節骨の骨髄炎の国内報告例

報告者	発表年	例　数
大島	2005	３例
今西	2007	１例
自験例	2010	１例

文　献

１）Peacock KC, Hanna DP, Kirkpatrick K et al：Efficacy of perioperative cefamandole with postoperative cephalexin in the primary outpatient treatment of open wounds of the hand. J Hand Surg Am. 13：960-964, 1988

２）Suprock MD, Hood JM, Lubahn JD：Role of antibiotics in open fractures of the finger. J Hand Surg Am. 15：761-764, 1990

３）Stevenson J, McNaughton G, Riley J：The use of prophylactic flucloxacillin in treatment of open fracutures of the distal phalanx within an accident and emergency department：a double-blind randomized placebo-controlled trial. J Hand Surg Br. 28：388-394, 2003

４）大島卓也，面川庄平，仲川豪一他：手指末節骨の化膿性骨髄炎の治療経験．日手会誌22：766-768，2005.

５）今西隆夫，山口敏郎，北村哲也他：外傷に関連して生じた骨髄炎の治療成績．東海整形外科外傷研究会誌20：36-38，2007.

６）Kakinoki R, Ikeguchi R, Nakamura T.：Second dorsal metacarpal artery muscle flap：an adjunct in the treatment of chronic phalangeal osteomyelitis. J Hand Surg Am. 29：49-53, 2004.

７）増田陽平，多田弘史，宮本雅友他：手指骨感染症に対する抗生剤含有セメントを用いた２例の経験．整形外科と災害外科57：595-598，2008.

８）岩部昌平：抗菌剤混入微繊維性コラーゲンを用いた骨欠損を伴う骨感染症の治療．日本骨・関節感染症研究会雑誌21：44-47，2007.

９）山下康生，山川　徹，内田淳正：抗生剤含有ハイドロキシアパタイトを用いた慢性骨髄炎の治療．日本骨・関節感染症研究会雑誌11：118-121，1997.

10）杉山誠一，糸数万正，赤池　敦他：リン酸カルシウムセメントを使用した抗菌薬徐放システム．整形外科55：357-362，2004.

11）石垣貴之，加藤博之，岩崎倫政他：示指末節骨に発生した類骨骨腫の１例．北海道整形災害外科学会雑誌43：28-31，2001.

12）山口和男：指節骨化膿性骨髄炎に対する簡易創外固定器と抗生物質含有セメントスペーサーを用いた治療法．中部整災誌54：363-364，2011.

Osteomyelitis of the distal phalanx of the fifth finger following an untreated injury involving separation of the nail：A case report.

Masamichi Munetoh, Akihiro Toyoda

Department of Orthopaedic Surgery, Oami Municipal Hospital, Chiba, Japan 299-3221

Abstract

Here we report a case of osteomyelitis of the distal phalanx of the right fifth finger following a basketball injury in a 17-year-old male. The nail was completely separated from its base and then was left untreated.

The wound did not heal spontaneously, so the patient consulted a dermatologist, who prescribed an oral antibiotic and antibiotic ointment. Next, a surgeon in his neighborhood was seen.

6 weeks after the injury the patient was seen at our hospital as an ambulatory patient. A diagnosis of osteomyelitis of the distal phalanx of the right fifth finger was made, and curettage of the affected area was performed under local anesthesia. Leaving the base and peripheral part of the injured distal phalanx intact, the tip fixation was accomplished using the original nail. The patient was hospitalized after surgery. A secondary treatment was considered, but healing proceeded more satisfactorily than expected.

This is a rare case of suppurative osteomyelitis of a distal phalanx of a finger that was triggered only by external injury of a healthy young person having no concurrent complications such as diabetes. The infection of the external wound might have been caused by inadequate primary care. Fortunately, in this case, bone union occurred after curettage.

For young people, bone curettage should be performed and then progress should be closely monitored. This case clearly demonstrates that even a trifling wound can result in development of osteomyelitis, prompting us to emphasize, especially to surgeons and general clinicians, the importance of appropriate initial treatment.

Correspondence to：Masamichi Munetoh, Department of Orthopaedic Surgery, Oami Municipal Hospital, Chiba, Japan 299-3221
E-mail：m@oami-hp.jp
Accepted：17 April 2012