症例報告

子宮内膜症合併 Nuck 管水腫に対し，腹腔鏡と前方アプローチを併用し切除した１例

井上　賢之[1)]，俵藤　正信[1)]，小林龍ノ介[1)]，小堀　篤也[1)]，久保百合香[1)]，塩澤　徹也[1)]，篠原　翔一[1)]，井上　康浩[1)]，塚原　宗俊[1)]，佐藤　寛丈[1)]，岡田　真樹[1)]，Alan K. Lefor[2)]，安田　是和[1)]

芳賀赤十字病院　外科[1)]
自治医科大学　消化器一般移植外科[2)]

要　約

症例は46歳，女性。主訴は左鼠径部膨隆と月経周期に随伴する左鼠径部の違和感。CTにて左鼠径部Nuck管水腫の診断となったが，現病歴・嚢胞内の高吸収成分から水腫内希少部位子宮内膜症の合併も疑われた。水腫は鼠経管内から腹腔内まで広範囲に存在しているタイプと判断された。子宮円靭帯の処理には，腹腔鏡による操作が安全と考え，前方アプローチも併用した手術の方針となった。腹腔鏡観察では棍棒状に腫大した子宮円靭帯とそこに癒着した卵管を認め，内膜症による炎症が波及したものと考えられた。腹膜前腔を剥離した後，水腫近位側を確認し，超音波凝固切開装置を用いて腫大した円靭帯を切離した。続いて前方アプローチを併用し，Nuck管水腫を摘出した。最後に腹腔鏡下にメッシュを展開し腹壁の補強を行った。希少部位子宮内膜症を合併している患者では，腹腔鏡＋前方併用アプローチは，CTで判断し難い腹腔内癒着も直接観察が可能で，また前方からでは処理の困難な深部まで及ぶ病変を安全に切除することが可能と考えられた。

（キーワード：Nuck管水腫，希少部位子宮内膜症，腹腔鏡手術，前方アプローチ）

緒言

Nuck管水腫は，腹膜鞘状突起の遺残による嚢状・管状構造物であるが，成人女性での発症は比較的まれとされている[1)]。多くは鼠経管内に嚢状構造を指摘され，鼠経ヘルニア手術に準じて切除されることが多いが，中には子宮円靭帯に沿って腹腔側にまで及ぶ場合もある。今回，希少部位子宮内膜症を合併し，円靭帯の炎症性腫大を伴ったNuck管水腫を腹腔鏡下ヘルニア修復手技と前方アプローチの併用により切除した症例を経験したので若干の文献的考察を加え報告する。

症例

患者：46歳，女性

主訴：左鼠径部膨隆

既往歴：幼少期，右鼠経ヘルニア修復術施行，32歳，帝王切開術施行（下腹部正中切開痕あり）。内服薬なし。

現病歴：数か月前より立ち仕事時の左鼠径部膨隆を自覚するようになり，月経周期に伴った左鼠径部の違和感も認めていた。2022年X月，前医を受診し左鼠経ヘルニアが疑われ，当院に紹介受診となった。

現症：身長157cm，体重68kg，BMI 27.7。左鼠径部に３cmほどの膨隆を認め，仰臥位でも大きさの変化はなかった。

妊娠歴：１経妊１経産

月経歴：初経12歳，整，過多月経や月経困難症はなく，性交痛や排便痛もない。

血液・尿検査所見：異常なし。

腹部CT検査所見：左鼠径部に長径30mmほどの嚢胞状構造物を認め，壁は厚く，内部は軽度高吸収を示していた。左付属器は別に存在すること，子宮円靭帯と連続性があるようにみえることからNuck管水腫と考えられた。第一に吸収値から水腫は考えにくく，内部に血液成分もしくは感染内容物を含むことが示唆され，第二に血液検査データ・局所所見から高度炎症反応がなく，第三にNuck管水腫に子宮内膜症を合併するという既存の報告もあったことを考慮して，水腫内希少部位子宮内膜症を最も疑った。また右卵巣嚢腫も認めたが，吸収値から水成分を含有していると推測され，2006年に指摘された時と著変は無かった（図. 1a，1b，1c，1d）。

水腫は鼠経管内から腹腔側まで広範囲に存在しているタ

連絡先：井上　賢之，芳賀赤十字病院　外科，〒321-4308　栃木県真岡市中郷271.
Tel：0285-82-2195　Fax：0285-84-3332　E-mail：yoshiyuki@jichi.ac.jp
受付：2022年４月28日，受理：2022年８月３日

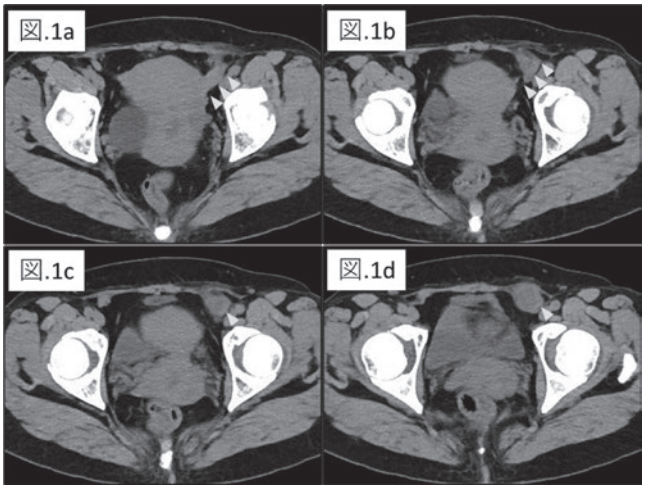

図. 1　腹部CT軸位断像。1a：腫大した左子宮円靭帯を認める（矢頭）。1b：円靭帯からNuck管水腫への移行部（矢頭）。1c，d：Nuck管水腫（矢頭）。

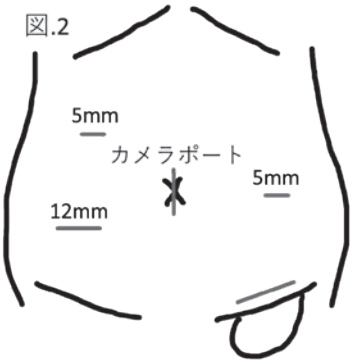

図. 2　ポート配置図。

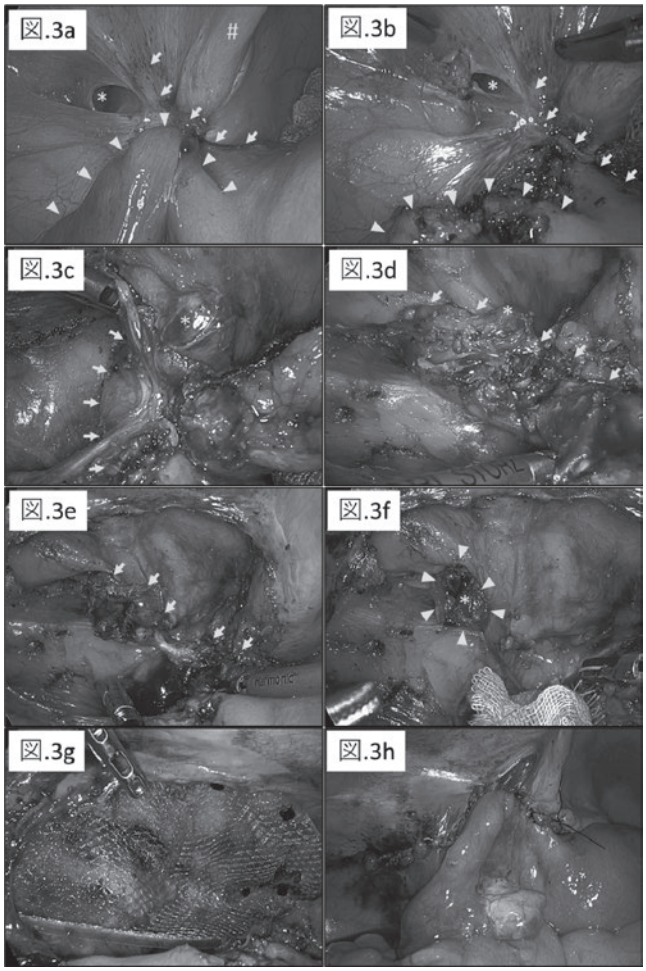

図. 3　手術時腹腔内所見。3a：内側臍索（#）と卵管（矢頭）が腫大した円靭帯（矢印）に癒着し引き込まれている。腹膜陥凹（＊）。3b：卵管（矢頭）を剥離し，円靭帯（矢印）と分離。腹膜陥凹（＊）。3c，d：腹膜前腔を剥離すると円靭帯（矢印）に接するNuck管水腫（＊）を認めた。3e：超音波凝固切開装置で切離中の円靭帯（矢印）。3f：離断後，内鼠経輪（矢頭）に引き込まれた円靭帯断端（＊）。3g：タッキング後のメッシュ。3h：腹膜閉鎖後。

イプと判断された。子宮円靭帯の処理には，腹腔鏡による操作が安全と考え，前方アプローチも併用し待機的手術の方針となった。

手術所見：臍部にopen methodでファーストカメラポートを留置，右下腹部に12mmポート，左下腹部に５mmポートを留置した（図. 2）。腹腔内を観察すると，左内鼠経輪部に小さな腹膜の陥凹を認めた。左子宮円靭帯は太く腫大しており，加えて希少部位子宮内膜症によると思われる炎症部位に左卵管が癒着し引き込まれていた。左卵管と円靭帯との癒着部位周囲に暗赤色調の米粒大結節を認め，内膜症の腹膜病変と考えられた。子宮表面に異常は無く，左卵巣の内膜症性嚢胞，ダグラス窩閉塞を来すような深部病変も認められなかった。左卵管は温存する方針とし，卵管漿膜を一部削り取るように円靭帯との間を剥離していった。右上腹部に５mmの補助ポートを追加した。内鼠経輪外側・腹側より腹膜を切開し，経腹的腹膜外修復法Trans-Abdominal Pre-Peritoneal repair（TAPP）手技に準じて，腹膜前腔を剥離した。最後に円靭帯の背側を剥離し，安全に切断できることを確認した後，超音波凝固切開装置を用いて腫大した円靭帯を切離した。内鼠経輪から鼠経管内に向かってある程度剥離しておき，前方アプローチへ移行した。鼠経管を開放し，Nuck管水腫を摘出した。閉創した後，再度気腹し，Bard 3D MAX（ライトタイプ）®Mサイズを腹膜前腔に展開し，ソーバフィックス®で固定。腹膜を閉鎖し，手術を終了した。（図. 3a，3b，3c，3d，3e，3f，3g，3h）。病理検査では，水腫の裏打ち細胞は，Calretinin，D2-40が陽性であり，中皮細胞由来であることが確認された。また水腫壁では子宮内膜組織，エストロゲン受容体陽性細胞も確認された（図. 4a，4b，4c，4d，4e，4f）。術後３か月，再発無く経過している。

考察

胎生期に発生した子宮円靭帯は壁側腹膜を巻き込みながら鼠経管を通過し，大陰唇の結合組織に至る。その際に形成された腹膜鞘状突起をNuck管といい，1691年にオランダ人解剖学者であるAnton Nuckにより命名された[2)3)]。通常出生後１年程度で自然閉鎖するが，これが遺残し嚢胞内部に液体が貯留するとNuck管水腫となる[4)]。女児で

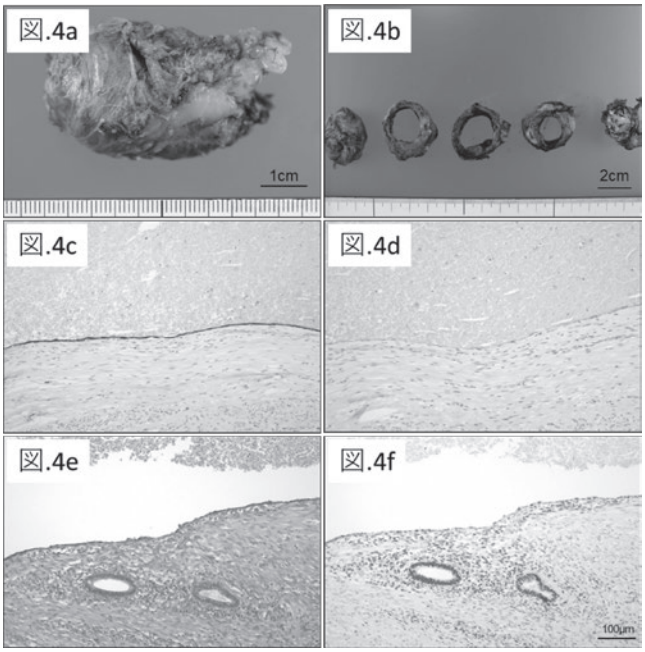

図．4　切除標本病理所見。4a：肉眼像。4b：割面像。4c：カルレチニン強陽性の中皮細胞が観察される（カルレチニン免疫組織化学染色）。4d：D2-40弱陽性の中皮細胞が観察される（D2-40免疫組織化学染色）。4e：嚢胞壁内に子宮内膜類似の腺組織が観察される（ヘマトキシリン・エオジン染色）。4f：同組織ではエストロゲン受容体も陽性である（エストロゲン受容体免疫組織化学染色）。

の有病率は１％程度と報告されており，成人女性では更にまれである[1]。鼠径部の膨隆を主訴に受診し，超音波検査，CT，MRIが診断に有用である。また成人Nuck管水腫の42％に希少部位子宮内膜症を合併しているとの報告もあり，月経周期に随伴した症状の聴取も大切である[5]。理論的には子宮円靭帯に沿い鼠経管内の全長に亘って発生し得る疾患であり，Wangら[6]はNuck管水腫を４つの型に分類している。Type A：鼠経管外皮下型，Type B：鼠経管内型，Type C：内鼠経輪部限局型，Type D：全鼠経管型に分けて疾患を理解することは，外科的アプローチ方法を検討する上で重要であると報告している。小児期に発見されるものは腹腔内と交通していることが多く，自然消失が期待できるが，成人発症のものは腹腔内と非交通性で自然治癒は期待できない[7]。根治には手術による切除が必要であるが，近年では前方アプローチに加え，腹腔鏡下，腹腔鏡＋前方併用アプローチも報告されている[2)3)5]。

「Nuck管水腫」，「子宮内膜症」，「腹腔鏡」をキーワードとして，医学中央雑誌で，1977年から2022年までの期間を対象とし検索すると，本邦ではこれまでに９例（自験例を含む）を認めるのみであった[3),7)-13]（表. 1）。報告例を検討すると，周期性の症状を認める患者では，希少部位子宮内膜症の合併を疑いやすくなると考えられる。手術術式としては，腹腔鏡観察＋前方アプローチ，TAPP＋前方アプローチ，TEP（Totally Extraperitoneal approach）＋前方アプローチが報告されているが，腹膜前腔を剥離する・円靭帯を切離するなどの腹腔内操作を行うかどうかは円靭帯に沿って水腫がどこまで存在するかが判断基準になると思われる。

腹腔鏡とTAPP手技を応用した術式は，本患者のように全鼠経管に亘って病変が存在し，加えて前方からでは最深部にあたる内鼠経輪周囲に，断端の不明瞭な水腫や炎症性変化を伴う円靭帯がある場合に特に有用と考えられる。加えて内膜症合併例では，Nuck管内膜症の明細胞癌への悪性転化の報告もあることから[14]，遺残なく切除するためにも腹腔鏡下手技が重要となる。Ferdinandら[15]によると，女性ヘルニア手術における円靭帯切離の是非はまだ決しておらず，円靭帯を温存する手技では，手術時間の延長をもたらすと報告している。現時点で，円靭帯の切離・シート型メッシュの使用が妊孕性に影響を及ぼすという報告は見当たらず，鼠径部ヘルニア診療ガイドライン2015にも記述はない。当院産婦人科にも相談し影響は少ないとの判断を得た後手術に臨んだが，留置したメッシュが十分に展開されず，新たな腹腔内癒着を形成する可能性もある。片側手術であれば，妊孕性への影響も少ないと思われるが，十分な術前説明とともに，今後の妊娠希望の有無について把握

表．1　希少部位子宮内膜症合併Nuck管水腫に対し，腹腔鏡を用いた手術を施行した報告例

著者	報告年	年齢	鼠径部症状	希少部位子宮内膜症の術前診断	他の内膜症の併存	手術方法	腹壁欠損部に対するメッシュの使用	観察期間	再発
米谷	2012	34	周期性疼痛，腫脹	あり	内膜症性嚢胞，腹膜病変	腹腔鏡観察＋前方	なし	12ヶ月以上	なし
志賀	2013	36	周期性疼痛，腫脹	あり	内膜症性嚢胞	腹腔鏡観察＋前方（二期的切除）	あり	N.D.	なし
原田	2017	38	周期性疼痛，腫脹	あり	なし	腹腔鏡手術（TAPP）＋前方	あり	6ヶ月	なし
斎藤	2018	N.D.	周期性疼痛	あり	N.D.	腹腔鏡観察＋前方	なし	N.D.	N.D.
坂下	2020	40	周期性疼痛，腫脹	あり	なし	腹腔鏡手術（TEP）＋前方	あり	24ヶ月	なし
大塚	2021	37	疼痛，腫瘤	あり	なし	腹腔鏡手術（TAPP）＋前方	あり	6ヶ月	なし
加嶋	2021	27	腫瘤	なし	なし	腹腔鏡観察＋前方	あり	N.D.	なし
古谷	2021	38	膨隆	なし	なし	腹腔鏡手術（TAPP）＋前方	あり	17ヶ月	なし
自験例	2022	46	周期的違和感，膨隆	あり	腹膜病変	腹腔鏡手術（TAPP）＋前方	あり	3ヶ月	なし

TAPP: Trans Abdominal Pre-Peritoneal repair, TEP: Totally Extraperitoneal approach, N.D.: Not Described

しておく配慮も必要と思われる。腹壁欠損部の修復方法について，石橋ら[16] はNuck管水腫14例に対し，妊孕性に対する人工膜の影響を考慮し，全例Marcy法を用いて修復し再発は認められていないと報告しており，自己組織を用いた修復も選択肢となり得る。若年女性のNuck管水腫に対する腹腔鏡＋前方アプローチ手術は，整容性，併存内膜症の治療において満足度の高い，安全な手術と考えられる。

結語

今回我々は，希少部位子宮内膜症合併Nuck管水腫に対し，腹腔鏡＋前方アプローチ下に切除し，内鼠経輪のメッシュ修復術を施行した１例を経験した。腹腔鏡＋前方併用アプローチは，腹腔内でのNuck管水腫の拡がり，希少部位子宮内膜症の合併を直接確認することが可能となり，これらの所見から病変を遺残なく切除できる有用な術式と考えられた。

利益相反の開示：著者全員は本論文に関する，報告すべき利益相反を有しません。

謝辞

本症例報告の作成にあたり，芳賀赤十字病院産婦人科木佐美祥先生，竹川航平先生には多くの助言をいただきました。心より感謝申し上げます。

文献

1）Shahid F, El Ansari W, Ben-Gashir M, et al. Laparoscopic hydrocelectomy of the canal of Nuck in adult female: Case report and literature review. *International Journal of Surgery Case Reports.* 2020; **66**: 338-341.

2）Chihara N, Taniai N, Suzuki H, et al. Use of a novel open posterior wall technique for laparoscopic excision of hydrocele of the canal of nuck in an adult female: Case report. *Journal of Nippon Medical School.* 2019; **86**: 345-348.

3）OTSUKA K, YOSHIDA E, KUCHIDA S, et al. A Case of Endometriosis of the Canal of Nuck Completely Resected by Laparoscopic and Anterior Approach. *Nihon Rinsho Geka Gakkai Zasshi (Journal of Japan Surgical Association)*. 2021; **82**: 1423-1429.

4）渡辺佑介，渡辺伸一郎，光岡直志　他．Nuck管水腫に対する腹腔鏡下ヘルニア修復術の１例．*外科*．2017; **79**: 487-490.

5）若杉正樹，安原裕美子，中原裕次郎　他．鼠径部子宮内膜症を併存したNuck管水腫の１例．*外科*．2018; **80**: 386-391.

6）Wang L, Maejima T, Fukahori S, et al. Laparoscopic surgical treatment for hydrocele of canal of Nuck: A case report and literature review. *Surgical Case Reports.* 2021; **7**.

7）坂下克也，澤田隆吾，須浪　毅　他．腹腔鏡下鼠径ヘルニア修復術（TEP法）を施行した子宮内膜症を伴う成人Nuck管水腫の１例．*臨床外科*．2020; **75**: 984-988.

8）米谷直人，別宮史朗，河北貴子　他．Nuck管水腫から発生した鼠径部子宮内膜症の一例．*現代産婦人科*．2012; **61**: 79-84.

9）Shiga N, Utsunomiya H, Ishibashi M, et al. A Case of Quiescent Nuck's Hydrocele with Endometriosis Revealed after Laparoscopic Surgery. *JAPANESE JOURNAL OF GYNECOLOGIC AND OBSTETRIC ENDOSCOPY.* 2013; **29**: 168-172.

10）原田直樹，金田邦彦，田中智浩　他．月経周期に一致し膨隆と消退を繰り返した成人Nuck管水腫に対し腹腔鏡が治療に有用であった１例．*外科*．2017; **79**: 691-694.

11）SAITO A, YOSHIOKA S, OKADA K, et al. Nineteen Cases of Hydrocele of the Canal of Nuck. *Nihon Rinsho Geka Gakkai Zasshi (Journal of Japan Surgical Association)*. 2018; **79**: 273-277.

12）加嶋克則，鈴木美奈，山田大輔　他．外陰部腫瘤を契機に診断され腹腔鏡を併用し摘出したNuck管水腫内子宮内膜症の一例．*新潟産科婦人科学会会誌*．2021; **115**: 96-99.

13）古谷元宏，萩尾浩太郎，草間大輔　他．子宮内膜症を併存したNuck管水腫に対しハイブリッド手術を行った１例．*竹田綜合病院医学雑誌*．2021; **47**: 41-44.

14）Mesko JD, Gates H, McDonald TW, et al. Clear cell (“mesonephroid”) adenocarcinoma of the vulva arising in endometriosis: A case report. *Gynecologic Oncology.* 1988; **29**: 385-391.

15）Köckerling F, Koch A, Lorenz R. Groin hernias in women – a review of the literature. *Frontiers in Surgery.* 2019; **6**.

16）石橋正久，川村英伸，佐藤　馨　他．当院におけるNuck管水腫に対するMarcy法の手術成績．*盛岡赤十字病院紀要*．2018; **27**: 13-16.

Hydrocele of the Canal of Nuck Associated with Endometriosis Resected Using Laparoscopic and Anterior Approaches

Yoshiyuki Inoue[1)], Masanobu Hyodo[1)], Ryunosuke Kobayashi[1)], Atsuya Kobori[1)], Yurika Kubo[1)], Tetsuya Shiozawa[1)], Shoichi Shinohara[1)], Yasuhiro Inoue[1)], Munetoshi Tsukahara[1)], Hirotake Sato[1)], Masaki Okada[1)], Alan K. Lefor[2)], Yoshikazu Yasuda[1)]

[1)] Department of Surgery, Haga Red Cross Hospital

[2)] Department of Surgery, Jichi Medical University

Abstract

Background: Hydrocele of the canal of Nuck is rare among adult females. Approximately half of these patients have less common and rare sites of endometriosis and present with nonspecific inguinal complaints.

Case presentation: A 46-year-old Japanese female presented with left inguinal swelling and a sensation of heaviness during menstruation. Computed tomography (CT) scan showed a swollen left round ligament and a cystic mass in the left inguinal region. A hydrocele of the canal of Nuck was suspected, with less common and rare site of endometriosis also considered based on the symptoms. The hydrocele was resected using combined laparoscopic and anterior approaches. Laparoscopic exploration revealed a swollen left round ligament adherent to the left fallopian tube and medial umbilical fold. The hydrocele was exposed by preperitoneal dissection, and the proximal segment of the round ligament was divided as part of the laparoscopic inguinal hernia repair. An anterior approach was used to completely remove the hydrocele. A defect in the posterior wall of the inguinal canal was repaired with mesh.

Conclusion: A hydrocele of the canal of Nuck that was associated with endometriosis was repaired using a combined procedure. This method is safe and useful for treating patients with large, complicated hydroceles of the canal of Nuck.

(Keywords: Hydrocele of the canal of Nuck, Less common and rare site of endometriosis, Laparoscopic repair, Anterior approach)

Correspondence to: Yoshiyuki Inoue, Department of Surgery, Haga Red Cross Hospital, 271 Nakago, Moka, Tochigi 321-4308, Japan.
Tel: +81-285-82-2195 Fax: +81-285-84-3332 E-mail: yoshiyuki@jichi.ac.jp
Received: 28 April 2022, Accepted: 3 August 2022