症例報告

# 小腸皮膚瘻形成で腸閉塞症状が改善したRichter型大腿ヘルニア嵌頓の一例

井上　康浩，篠原　翔一，塚原　宗俊，佐藤　寛丈，岡田　真樹，安田　是和，俵藤　正信

芳賀赤十字病院　外科　栃木県真岡市中郷271

## 要　約

症例は70歳女性。進行乳癌で当院を定期受診していた。２週間前から右鼠径部腫脹と腹痛・嘔吐・腹部膨満があり，２日前に鼠径部から排膿を認めた。その後，腹部症状・嘔気は改善した。乳癌の定期受診時に症状の申告があり，当科を紹介受診した。右鼠径部に４cm大の悪臭を伴う潰瘍を認め，腸液の流出を認めた。CTでは右大腿ヘルニア嵌頓を認めたが，小腸の拡張は認めなかった。大腿ヘルニア嵌頓，小腸皮膚瘻と診断し緊急手術を施行した。小腸は大腿輪に嵌頓，2/3周性で穿孔を認めた。小腸部分切除後，大腿輪を閉鎖し，自壊部のデブリードマンを行った。術後は乳癌の影響もあり，回復に時間を要したが徐々に改善し退院した。Richter型ヘルニア嵌頓では小腸皮膚瘻の形成により腸閉塞が改善し症状が隠されることがある。高齢女性の鼠径部の皮膚瘻・皮下膿瘍ではRichter型大腿ヘルニア嵌頓の可能性も念頭に入れて診察する必要がある。

（キーワード：小腸皮膚瘻，Richterヘルニア，大腿ヘルニア）

## 緒言

Richter型大腿ヘルニア嵌頓は，腸管の３分の２以上の嵌頓で腸閉塞症状が生じるとされ，嵌頓腸管が穿孔を起こし重篤な状態になることがある。今回我々は，腸閉塞症状を伴ったRichter型大腿ヘルニア嵌頓が，小腸皮膚瘻の形成とともに腸閉塞症状が改善した稀な症例を経験したので，若干の文献的考察を加え報告する。

## 症例

患者：70歳女性

主訴：右鼠径部排膿

既往歴：右乳癌で当院乳腺科定期通院中。
肝転移・肺転移・骨転移・癌性胸膜炎あり。
タモキシフェン内服治療中。
ADLは自立，認知機能も問題なし。

現病歴：２週間前から右鼠径部の腫脹を自覚し，腹痛・食欲不振も認めた。食事摂取量が低下し腹部膨満と嘔吐も出現した。２日前に右鼠径部の腫脹部が自壊し膿が排出した。その後，腹部膨満や嘔気は改善し，食事摂取量も回復した。定期検査の乳腺科を受診した祭に，上記経過の申告があり当科紹介となった。

来院時現症：意識清明，血圧122/82，脈拍105，体温36.1度，身長145cm，体重35kg。右鼠径部の皮膚は直径４cmほど自壊し，悪臭を伴う排膿を認めた。自壊部内に腸管様の発赤部を認めた。同部にネラトンカテーテルを挿入するとガスと腸液の流出を認めた。腹部は膨満なく圧痛もなかった。（図１）

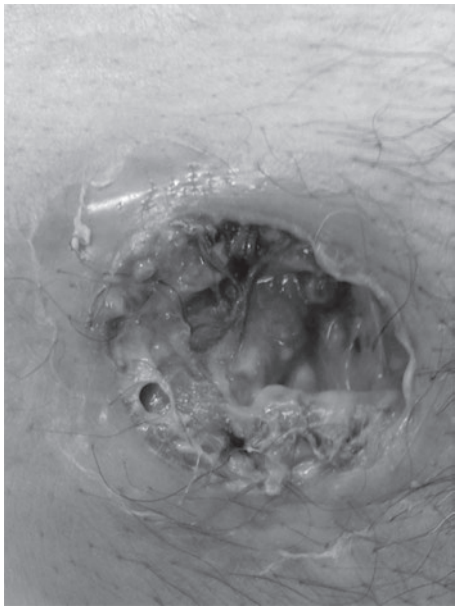

**図１　初診時局所所見**
右鼠径部に４cm大の潰瘍を認める。周囲は軽度発赤，潰瘍底には腸管粘膜を認める。

連絡先：井上　康浩，芳賀赤十字病院　外科，〒321-4308　栃木県真岡市中郷271.
Tel：0285-82-2195　Fax：0285-84-3332　E-mail：96007yi@jichi.ac.jp
受付：2022年９月21日，受理：2022年12月23日

検査所見：白血球数7,400/μl，CRP0.90mg/dl，Hb12.8g/dl，血小板数41.7万/μlと炎症反応上昇はほとんど認めず，生化学検査ではBUN24mg/dl，Cr0.48mg/dlと軽度脱水状態が示唆された。
腹部CT検査：右鼠径部に皮膚欠損を伴う膿瘍を認め，同部に連続する右大腿部に小腸の嵌頓を認めた。腹水はなく，小腸の拡張も目立たなかった。（図２・３）
以上より，右大腿ヘルニア嵌頓，小腸皮膚瘻と診断し，同日緊急手術を施行した。
手術所見：
全身麻酔下に手術開始，下腹部正中切開で開腹すると，腹腔内は腹水・膿瘍などは認めなかった。小腸の拡張も認めなかった。右大腿管に小腸の嵌頓を認めた。愛護的に小腸を牽引し嵌頓を解除すると，Richter型の嵌頓であり，嵌頓部の小腸は約３分の２周性に穿孔を認めた。小腸部分切除を行った。ヘルニア門は腹腔内から縫合閉鎖した。閉腹後，大腿の自壊部をデブリードマン・洗浄を施行した。（図４）
術後経過：
術後２日目から経口摂取を再開した。乳癌のよる肝転移・肺転移・骨転移・癌性胸膜炎の全身転移があることや本人のリハビリ拒否などがあり，ADLの回復に時間を要した。また，家族の介護力の問題があり退院調整に時間を要したが，術後43日目に自宅へ退院した。鼠径部の創は，肉芽形成は良好で退院時にはほぼ平坦になっていた。

## 考察

大腿ヘルニアは，ヘルニア嚢が大腿静脈内縁・Cooper靱帯・鼠径靱帯で形成された大腿輪から大腿管を通り卵円窩に脱出する。大腿ヘルニア症例をまとめた近年の報告[1)-4)]では，平均年齢72～82歳，女性に多く（女性比68～96%），高齢女性に多いとされている。大腿輪の解剖学的構造から嵌頓のリスクが高いことで知られ，小泉らの報告[2)]では手術症例のうち嵌頓症例の割合が71%に及び，うち腸間膜対側の腸管壁の一部のみが嵌頓するRichter型ヘルニアは26%であったと報告している。

嵌頓を起こすとヘルニア門が硬く小さいため腸管は腹腔内に戻りにくく，腸閉塞に陥りやすい。濱田[1)]や渡邉[3)]らは，大腿ヘルニア嵌頓の初発症状として，腸閉塞症状が報告例の56～60%に認められていた，と報告している。Richter型ヘルニアは，腸管壁の一部のみの嵌頓であり，腸閉塞症状が出現しにくいと推測されるが，腸管壁の３分の２周性以上の嵌頓では腸閉塞が生じると報告されている[5･6)]。通常大腿ヘルニア嵌頓では，腸閉塞症状が出現すると，発症直後に病院を受診し診断・手術になることが多く，皮下膿瘍・皮膚瘻を形成するまでには至らない。しかし，嵌頓が腸管壁の３分の２周性未満のRichter型ヘルニア嵌頓は，腸閉塞症状が出現しにくく皮下膿瘍・皮膚瘻を形成する可能性も推察される。

医学中央雑誌によると，本邦において大腿ヘルニア嵌頓から小腸皮膚瘻を形成した報告例は，自験例を含めて２例であった[7)]。また，大腿ヘルニア嵌頓から皮下膿瘍を形成した報告例は５例認めた[8･9･10･11･12)]。それらの報告では鼠

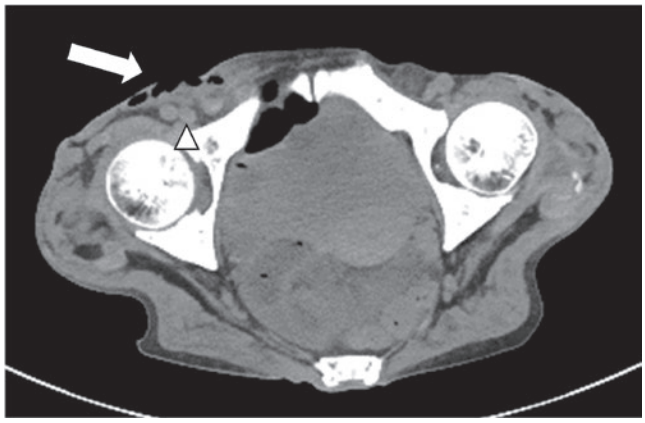

**図２　腹部CT検査所見１**
右鼠径部に皮膚の欠損を伴う潰瘍を認める。（白矢印）
右大腿静脈を示す。（三角印）

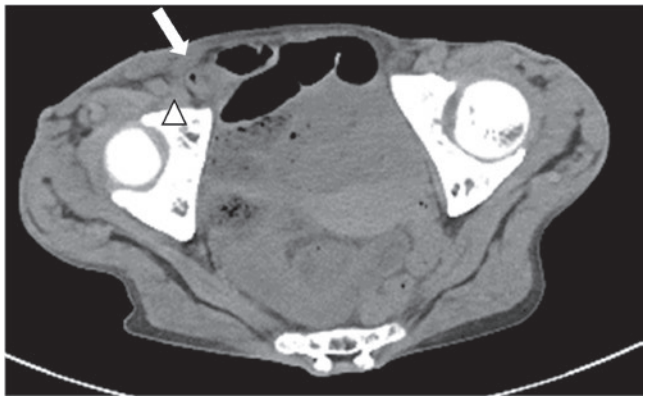

**図３　腹部CT検査所見２**
右大腿部に，図２の潰瘍に連続する小腸の嵌頓を認める。
右大腿静脈（三角印）

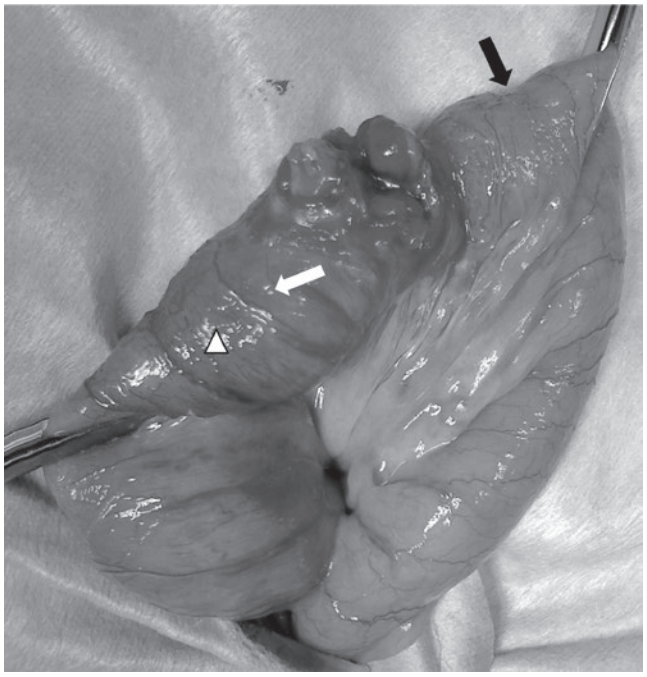

**図４　手術時所見**
嵌頓解除後。約３分の２周性に小腸壁の穿孔を認める。口側小腸（黒矢印）には拡張を認めない。

径部の腫脹・疼痛が主訴として多く，主訴が腸閉塞症状は１例のみ[9]であった。原ら[9]の症例では，イレウスチューブで腸閉塞が改善後の２日後に鼠径部の発赤腫脹を認めているが，自験例のように鼠径部の自壊により腸閉塞症状が改善した報告例はない。

Gillespiesら[13]は，Richter型ヘルニアを症状により３型に分類している。閉塞型：嘔気や嘔吐，腹膜炎など初発症状が強く早期に診断・治療ができる群。危険型：腹部症状が弱く，その後の続発症状が出現するまで経過が長く早期の診断・治療が難しい群。腸管壊死型：初発症状が軽い腸閉塞で，その後嵌頓した腸管が壊死に陥り腸管皮膚瘻を形成する群。自験例は，初発の腸閉塞症状が強く閉塞型と考えられた。しかし，腸管壁の嵌頓が３分の２周性で，腸閉塞症状の出現の境界域であったため，その後腸管壊死型に移行したと考えられる。そのため，小腸皮膚瘻形成により，腸閉塞症状が隠され，主訴が鼠径部排膿であった。乳癌で全身転移を有する背景もあり，さらに診断が遅れていれば壊死性筋膜炎等に進展していた可能性もある。腸閉塞症状や鼠径部膿瘍を認めた場合，Richter型大腿ヘルニア嵌頓を考慮に入れ，早期に診断・治療を行う必要がある。

## 結語

小腸皮膚瘻を発症したため腸閉塞症状が改善したRichter型大腿ヘルニア嵌頓の１症例を経験した。高齢女性の鼠径部の皮膚瘻・皮下膿瘍ではRichter型大腿ヘルニア嵌頓の可能性も念頭に入れて診察する必要がある。

## 利益相反の開示

開示すべき利益相反はありません。

## 引用文献


1）濱田剛臣，池田拓人，島山俊夫，他：大腿ヘルニア嵌頓47症例の臨床的検討。*日本腹部救急医学会雑誌* 2014：**34**：69-72

2）小泉　大，佐田尚弘，田口昌延，他：大腿ヘルニア手術症例の臨床的検討。*自治医科大学紀要* 2012：**35**：87-91

3）渡邉めぐみ，林　同輔：大腿ヘルニア嵌頓にて緊急手術を行った47例の検討。*日本腹部救急医学会雑誌* 2014：**34**：607-612

4）山元　良，篠崎浩治，加瀬建一，他：大腿ヘルニア44症例の検討。*日本腹部救急医学会雑誌* 2012：**32**：19-23

5）棚瀬信太郎，他：*ヘルニアの外科*。東京，南江堂，**2017**：178-184

6）Devlin HB: Complication of hernia in general. *Management of Abdominal Hernias*. London. Butterworths-Heinemann. 1988. 63-73

7）黒木秀仁，仁瓶善郎，三木陽二，他：小腸皮膚瘻を形成したRichter型大腿ヘルニアの一例。*日本腹部救急医学会雑誌* 2006：**26**：81-84

8）宮内隆行，倉立真志，西岡将規，他：Richter型右大腿ヘルニア嵌頓から小腸壊死，右下腹壁壊死性筋膜炎を発症した１例。*日本臨床外科学会雑誌* 2000：**61**：2794-2798

9）原　章二，徳村弘美，佐藤敬文，他：右大腿ヘルニア嵌頓，小腸穿孔により大腿部壊死性筋膜炎を発症した１例。*日本消化器外科学会雑誌* 1996：**29**：1916-1920

10）日高匡章，松尾光敏，須藤隆一郎，他：Richter型大腿ヘルニア嵌頓，小腸穿孔による鼠径部膿瘍に対してヘルニア修復，小腸切除，一期的前外側大腿皮弁再建術を行った一例。*日本腹部救急医学会雑誌* 2013：**33**：137-140

11）森脇義弘，春成伸之，長西裕樹，他：大腿ヘルニア嵌頓小腸穿孔から下腹部壊死性筋膜炎へ進展した１例。*日本臨床外科学会雑誌* 2008：**69**：2429-2434

12）中村公治郎：広汎な皮下気腫をきたした超高齢者大腿ヘルニア嵌頓の１例。*日本外科系連合学会誌* 2011：**36**：95-100

13）Gillespie RW, Glas WW, Musseiman MM: Richter's hernia. *Arch Surg*. 1956.**73**. 590-594

Jichi Medical University Journal 2022, 45, 97-100

# Enterocutaneous fistula in a patient with femoral hernia incarceration

Yasuhiro Inoue, Syouichi Shinohara, Munetoshi Tsukahara, Hirotake Satou, Masaki Okada, Yoshikazu Yasuda, Masanobu Hyodo

Department of Surgery, Haga Redcross Hospital, Nakago271, Moka city, Tochigi Prefecture

**Abstract**

The patient was a 70-year-old woman, who underwent regular follow-up at our institution for advanced breast cancer. Two weeks prior, she developed right inguinal swelling, abdominal pain, vomiting, and abdominal distention. Two days prior, drainage of pus was noted in the swollen inguinal region. Thereafter, her abdominal symptoms and nausea improved. She was referred to our department after she had reported her symptoms during a routine visit for breast cancer. Computed tomography showed a right femoral hernia incarceration without small intestinal dilation. She was diagnosed with femoral hernia incarceration and small intestinal cutaneous fistula, and subsequently underwent emergency surgery. The small intestine was fitted-into the femoral ring, and 2/3 of the circumference was perforated. After partial small intestine resection, the femoral ring was closed, and debridement of the autotomy was performed. The patient was discharged from the hospital after gradual improvement. Her recovery was gradual owing to her comorbid breast cancer. In cases of skin fistulas and subcutaneous abscesses in the inguinal region in older women, the possibility of a Richter's type femoral hernia fistula should be considered.
(Key words: enterocutaneous fistula, Richter hernia, femoral hernia)

Correspondence to: Yasuhiro Inoue, Department of Surgery, Haga Redcross Hospital, Nakago271, Moka city, Tochigi Prefecture 321-4308, Japan. Tel: +81-285-82-2195 Fax: +81-285-84-3332 E-mail: 96007yi@jichi.ac.jp
Received: 21 September 2022, Accepted: 23 December 2022