症例報告

BCG膀胱内注入療法後に発症した結核性精巣上体炎の１例：画像所見を中心に

佐々木崇洋[1]，小川　一成[1]，藤井　裕之[1]，森田　剛平[2]，宇賀神　敦[1]，藤井　奈々[1]，小林　遼真[1]，藤田　晃史[1]，森川　　愛[3]，森田　辰男[3]，杉本　英治[1]

[1]自治医科大学 医学部 放射線医学講座
[2]同　病理学講座 統合病理学部門
[3]同　腎泌尿器外科学講座 泌尿器科学部門

要　約

BCG（Bacillus Calmette-Guérin）膀胱内注入療法後に発症した結核性精巣上体炎を報告する。症例は72歳，男性。膀胱癌に対するBCG膀胱内注入療法の既往があり，左陰嚢痛にて来院。造影CTおよび造影MRIで結核性精巣上体炎の特徴的所見を認め，病理組織学的所見をよく反映していた。BCG膀胱内注入療法は，膀胱上皮内癌や筋層非浸潤性膀胱癌治療後の再発予防に有効性が確立されているが，経過観察中に泌尿生殖器などの連続する臓器に移行して，BCG感染症を引き起こすことがある。精巣上体炎の頻度は稀であるが，本例のようにBCG投与後に生じた陰嚢内病変を見た際には結核性精巣上体炎を考慮する必要がある。画像所見は結核性精巣上体炎の術前診断および病変の広がりの把握に必須であり，画像診断医はその所見に精通していることが望まれる。
（キーワード：結核性精巣上体炎，BCG，CT，MRI）

緒言

BCG膀胱内注入療法は，膀胱上皮内癌や筋層非浸潤性膀胱癌治療後の再発予防の目的に広く施行されている治療法である。膀胱内に注入されたBCGは，泌尿生殖器などの連続する臓器に移行して，BCG感染症を引き起こす可能性があるが，その中でも精巣上体炎は稀とされている。今回我々は，BCG膀胱内注入療法後に結核性精巣上体炎を発症し，CTおよびMRIの画像所見が病理所見をよく反映していたことが確認できた症例を経験したため，文献的考察を交えて報告する。

症例

72歳　男性。
主　訴：左陰嚢痛
現病歴：膀胱癌（TisN0M0）に対し，2014年４月に経尿道的膀胱腫瘍切除術が施行され，2014年５月から９月までBCG膀胱内注入療法（イムノブラダー膀注用：BCG Tokyo172株　80mg，合計８回）が施行された。その後，経過観察中の2015年３月頃から左陰嚢痛が出現し，４月の定期受診時に陰嚢内に硬結を触知したため，精査のためCTおよびMRIが施行された。
既往歴：糖尿病，高血圧症，鼠径ヘルニア（16歳）
血液生化学所見
（血算）WBC 4800 / μl, RBC 477 / μl, Hb 15.2 g/dl, Plt 24.4×10^4 / μl
（凝固）PT-INR 1.07, APTT 34.5 秒
（生化学）TP 7.5 g/dl, Alb 4.6 g/dl, BUN 18 mg/dl, Cre 0.78 mg/dl, T-Bil 0.91 mg/dl, AST 24 U/l, ALT 24 U/l, LDH 176 U/l, ALP 291 U/l, γ-GTP 36 U/l, Na 141 mEq/l, K 4.8 mEq/l
画像所見
（骨盤造影CT）単純CTでは左陰嚢内の精巣に接して内部低吸収を有する軟部濃度腫瘤を認め，精巣上体の腫瘤と考えられる。造影後，腫瘤内部は増強されず，辺縁部のみに増強効果を認める（図１）。
（骨盤造影MRI）陰嚢内のさらなる精査のために施行されたMRIでは，精巣上体に由来すると考えらえる腫瘤はT2強調像で内部軽度高信号・辺縁部低信号，T1強調像で内部低信号・辺縁部中等度信号を呈する（図２，３）。拡散強調画像では辺縁の拡散低下を認める（図４，５）。造影後には辺縁部のみ増強効果を認める（図６）。
以上の経過および画像所見からまれではあるが，結核性精巣上体炎が疑われたが，確定診断目的とBCG感染症の薬物療法のみでの根治は難しいと考えられていることか

連絡先：佐々木崇洋，自治医科大学　医学部　放射線医学講座，〒329-0498　栃木県下野市薬師寺3311-1，E-mail：r0725ts@jichi.ac.jp
受付：2016年４月１日，受理：2016年10月４日

図１：造影CT横断像
左精巣外側の左陰嚢内に三日月状の低吸収域を認める。内部は増強されず，辺縁部に増強効果を認める

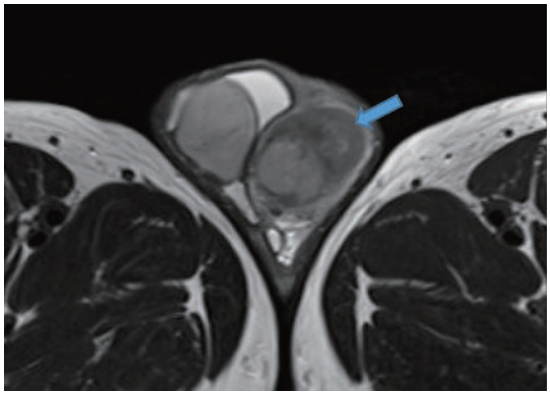

図２：MRI T2強調画像 横断像
T2強調像で病変内部は淡い高信号，辺縁部は低信号を呈している。

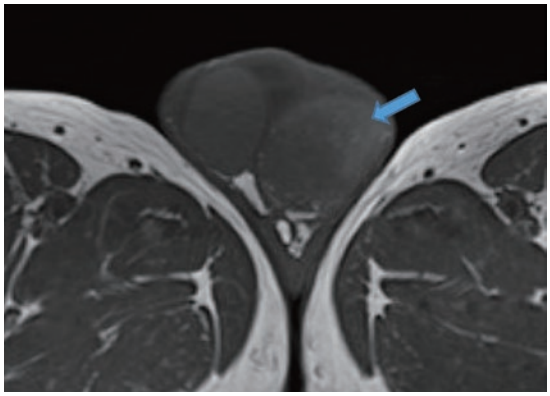

図３：MRI　T1強調画像 横断像
T1強調像で病変中心部は淡い高信号～等信号，周囲は低信号，辺縁部は等信号を呈している。

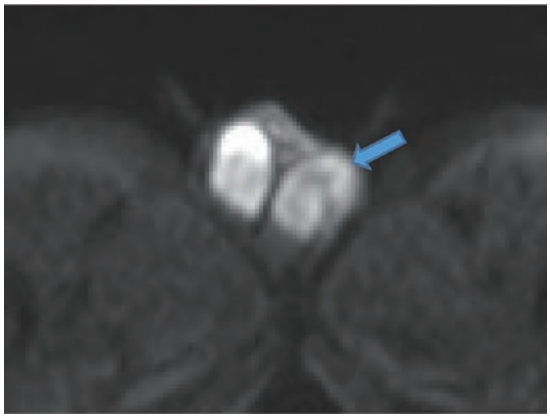

図４：MRI 拡散強調画像（b=1000, ADC map）横断像
病変は拡散強調画像で淡い高信号を呈している（精巣は生理的な高信号を呈している）。

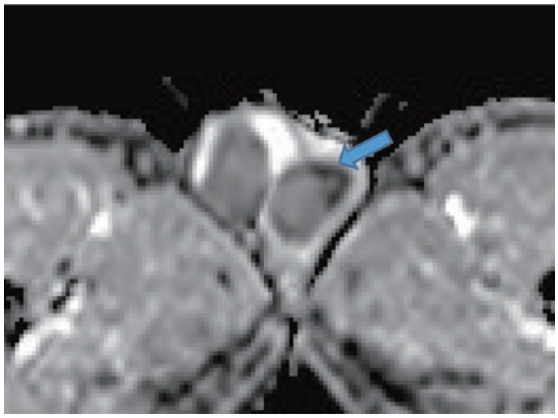

図５：ADC map（みかけの拡散係数）では病変は辺縁にのみ低信号を認める。中心部の低信号は目立たず，拡散の低下は明らかではない。

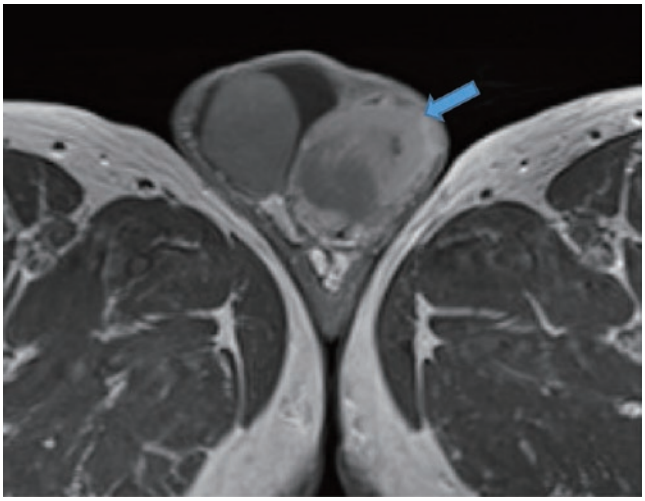

図６：MRI 造影後T1強調画像 横断像
辺縁部は増強効果を認める。病変の中心部には増強効果が認められない領域がある。

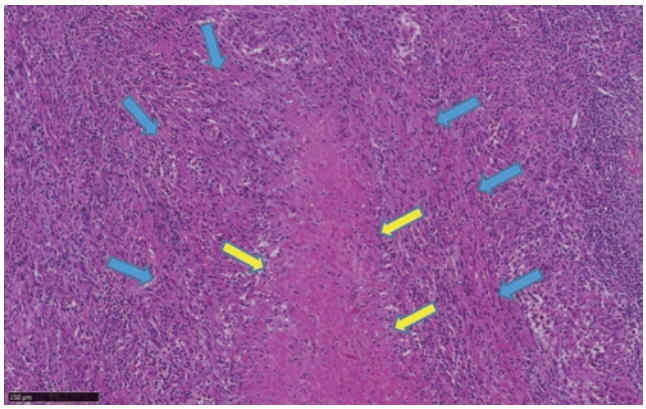

図７：病理所見（HE染色，100倍）
中心部に乾酪壊死（黄色矢印）があり，周囲を取り囲むように類上皮細胞肉芽腫（青矢印）がみられる。

ら，2015年７月左精巣摘除術が施行された。

（病理所見）精巣上体には，中心部に乾酪壊死巣，周囲の類上皮細胞肉芽腫がみられ，結核が示唆された（図７）。精巣および精索内の病変は明らかではなかった。

細菌学的検査では結核菌は検出されなかったが，肺結核やその他臓器の結核を疑う所見や既往がなく，BCG膀胱内注入療法による結核性精巣上体炎と考えられた。本症例では，術後の抗結核薬の投与なく経過を追っているが，７か月経過している現在まで再発は認めてない。

（考察）

BCG膀胱内注入療法は，筋層非浸潤性膀胱癌（Tis，Ta，T1）に対する治療として確立されており，特に上皮内癌に対しては第一選択治療となっている[1)]。その作用機序は不明であるが，BCGによる炎症反応・非特異的免疫反応・特異的免疫反応などが関与していると考えられている[2)]。BCG膀胱内注入療法による副作用は約65.6%の患者に生じるとされており[3)]，頻度の多い副作用は腎および尿路障害（排尿痛や頻尿など）が約56.7%と最多であり，次いで全身障害および投与局所様態（発熱など）が約22.5%である[3)]。その他に，BCG自体が膀胱内注入後に膀胱や前立腺，腎臓，精巣上体などの種々臓器に感染症を引き来すことが知られている。BCG感染症は全体で約1.7%の患者に生じ，精巣上体はその中で0.2%である[3)]。精巣上体にBCG感染症が発症する機序は，射精管や精管からの逆行性感染とする説が有力である[4)]。発症形式は，BCG投与後早期に発症する場合と，投与終了後１年以上の長期間を経て発症する場合がある。長期の潜伏期間がある機序としては，前立腺などに無症候性に長期感染し，その後逆行性に精巣上体に感染した可能性が挙げられている[4)]。

この逆行性の経路による結核性精巣上体炎の発症には，前立腺肥大症などによる排尿障害，経尿道的前立腺切除術後，精巣上体炎の既往など，精管の易逆流性の状態が，危険因子として挙げられている[5)6)7)]。ただし本症例では，これらの危険因子は明らかではなかった。

治療に関しては，術前に抗結核薬の治療のみで完治した報告はなく，手術療法の必要性は非常に高いと考えられている。術後の抗結核薬の治療については一定の見解は得られておらず，手術療法のみで再発のない症例も報告されている[8)]。

陰嚢内病変の画像診断には超音波検査が有用であり，結核性精巣上体についても超音波所見に関する報告が多い[9)]。超音波検査では，病変が精巣上体と同定することができるほか，精巣など周囲臓器との関係の詳細な評価，ドップラーを用いた血流の評価，プローベの圧迫による圧痛部と画像所見の対比が可能とされている。結核性精巣上体炎は，乾酪壊死を含む肉芽腫，線維化，膿瘍などの所見を反映して，不均一なエコーを呈するとされているおり[10)]，miliary typeとnodular typeに分類されている。miliary typeはびまん性の低エコー構造や小さな無エコー域を伴う精巣上体の腫大がみられ，nodular typeでは，精巣上体に結節状，内部エコーの乏しい複雑な腫瘤を形成し，多数の隔壁構造を伴い，蜂巣状を呈するとされている。ドップラーを用いた血流の評価では，乾酪壊死を伴う肉芽腫に血流はなく，病変の被膜部に血流が見られる[11)]。本症例では超音波検査は行われていたが，画像や所見の記録が残っておらず，確認ができなかった。

精巣上体は，陰嚢内で精巣の上端から後縁に接して付着する弓状の構造として存在するが，小さな構造であり通常はCTでの詳細な評価は難しい。精巣上体が腫大する疾患としては，急性精巣上体炎と精巣上体膿瘍の頻度が高く重要である。急性精巣上体炎では，腫大および血流の上昇を反映して造影される構造として描出されうる。精巣上体の腫瘍性病変は，精巣の腫瘍が精巣上体に及ぶことで生じうるが，精巣上体にのみ生じることはまれで，腫瘍を疑う所見がある場合には精巣の評価が重要となる。

結核性精巣上体炎のCT所見についてまとまった報告はないが，慢性炎症に伴って出現した石灰化の検出や病変の広がりの評価に有用と考えられる。造影CTと病理所見を対比した報告では，蜂巣状の隔壁の染まり，膿瘍内部の造

影不良が捉えられたとされている[12]。本症例でも造影CTでは，精巣上体の腫大と辺縁の増強効果亢進，内部の乾酪壊死巣の低吸収を認めており，病理所見をよく反映していた。

BCG感染症においては，病変の広がりの把握のために全身CTでの検索は必須であり，併せて今回の症例のような精巣上体などの局所所見の把握も同時に評価できることは，患者にとって有益である。ただし，CTでは被曝の問題があるため，安易に繰り返して行われることは避けるべきと考える。

MRIで，精巣上体頭部はT2強調像で低信号な構造として描出され，体尾部の描出は一般に不良である。結核性精巣上体炎のMRIの画像所見について記載されている文献は少ないが，慢性炎症や線維化，石灰化を反映してT2強調像で低信号を来し，造影後T1強調像で辺縁の増強効果を認めるとする報告がある[13]。急性化膿性精巣上体炎では，患側は腫大し，T2強調像で高信号を呈し，造影では著明な増強効果がみられる。本症例では，腫大した精巣上体は辺縁がT2強調画像で低信号を呈しており，化膿性精巣上体炎との鑑別に有用であると考えられた。本症例では，画像所見と病理を対比すると，中心部の造影不良域は癒合した乾酪壊死巣とその周囲の類上皮細胞肉芽腫を見ていると考えられた。乾酪壊死巣はT2強調像で高信号として描出されていた。本例のように腫瘤内部にT2強調像での高信号を認めた場合，膿瘍との鑑別が問題になるが，その診断には拡散強調画像が有用である。精巣上体膿瘍では，T2強調画像で不均一な高信号の液体貯留が見られ，拡散強調画像で高度な拡散低下を呈する。造影では膿瘍周囲の被膜様の増強効果が診断に有用であり，併せて施行されるべきと考える。今回の症例において，造影CTでは精巣上体の貯留物は周囲の増強効果を認め，膿瘍の可能性が考えられたものの，MRIでは中心部の貯留内容には拡散の低下は明らかではなかった。前述のようにこの部位は，病理で乾酪壊死巣と確認され，画像でも典型的な膿瘍と異なる信号を呈していたことと合致した。

BCG膀胱内注入療法後に発症した結核性精巣上体炎の１例を経験した。BCG感染症の中で精巣上体炎は稀であるが，BCG投与後に生じた陰嚢内病変を見た際には結核性精巣上体炎を考慮する必要がある。造影CTおよび造影MRIは病理所見を良く反映しており，診断に有用と思われる。

本論文の要旨は，第19回栃木泌尿器画像診断カンファレンス（2015年12月）にて発表した。

（利益相反の開示）

著者全員は本論文の内容について，報告すべき利益相反を有しません。

（引用文献）

1．日本癌治療学会：がん診療ガイドライン．*膀胱癌診療ガイドライン*． 2015；51-52
2．小川良雄：表在性膀胱癌に対するBCG膀胱内注入療法の作用機序．*臨床泌尿器科*．2009；63（3）：199-206,
3．大島勝利ほか：イムノブラダー膀注用（乾燥BCG膀胱内用「日本株」）の市販後調査成績－使用成績調査．*泌尿器外科*．2006；19：1409-1420
4．辻岡卓也ほか：BCG膀胱内注入療法後に発症した結核性精巣上体炎の１例．*泌尿器外科*．2012；25（11）：2217-2220,
5．上坂裕香ほか：膀胱癌に対するBCG膀胱内注入療法後に発症した結核性精巣上体炎の１例．*泌尿器紀要*．2012；58（2）：113-116,
6．宇野正志ほか：BCG膀胱内注入後に発症した結核性精巣上体炎の１例．*泌尿器紀要*．2014；60（6）：291-294
7．宇野正志ほか：BCG膀胱内注入後に発症した結核性精巣上体炎の１例．*西日泌尿*．2010；72：578-580
8．Salvador R et al：Tuberculous Epididymo-orchitis After Intravesical BCG Therapy for Superficial Bladder Carcinoma：*Sonographic Finings. J Ultrasound Med.* 2007；26：671-674,
9．Muttarak M el al：Tuberculous epididymitis and epididymo-orchitis：sonographic appearances. *AJR* .2001；176（6）：1459-66
10. Yang DM el al：Chronic tuberculous epididymitis：color Doppler US findings with histopathologic correlation. *Abdom Imaging.* 2000；25（5）：559-62,
11. FM Drudi el al：Tubercular epididymitis and orchitis：US patterns. *Eur Radiol.* 1997；7（7）：1076-8,
12. 牧野健二ほか：BCG膀胱内注入療法後に発症した結核性精巣上体炎の１例．*臨床放射線*.，2015；60：1315-1320
13. Manchanda S et al：Tuberculous Epididymo-Orchitis MRI Appearance. *Urol J.* 2012；9：351,

Tuberculous epididymitis after Bacillus Calmette-Guerin intravesical therapy：a case report

Takahiro Sasaki[1], Kazunari Ogawa[1], Hiroyuki Fujii[1], Kohei Morita[2], Atsushi Ugajin[1], Nana Fujii[1], Ryoma Kobayashi[1], Akifumi Fujita[1], Ai Morikawa[3], Tatsuo Morita[3], Hideharu Sugimoto[1]

[1)]Department of Radiology, Jichi Medical University
[2)]Department of Pathology, Jichi Medical University
[3)]Department of Urology, Jichi Medical University

Abstract

We describe a case of tuberculous epididymitis following Bacillus Calmette-Guérin（BCG）instillation. We described the computed tomography（CT）and magnetic resonance imaging（MRI）findings in a patient with tuberculous epididymitis and examined correlations with the histopathological findings. CT and MRI findings reflected pathological findings well. BCG is the most effective therapy for carcinoma in situ, the superficial bladder cancer after transurethral resection. BCG-related infectious complications may occur in neighboring organs after BCG intravesical therapy. Tuberculous epididymitis is a rare complication, but must be considered in cases where a lesion is identified in the scrotum after BCG intravesical therapy. Characteristic CT findings of tuberculous epididymitis are epididymal swelling with rim-like contrast enhancement and calcification. Typical MRI findings are hypointensity on T2-weighted imaging and peripheral rim-like contrast enhancement, that correlate with chronic inflammation and fibrosis. CT and MRI findings can facilitate accurate localization and characterization of the lesions.
（Key words：epididymitis；BCG；tuberculous；CT；MRI）

Correspondence to：Takahiro Sasaki, Department of Radiology, Jichi Medical University School of Medicine 3311-1 Yakushiji, Shimotsuke, Tochigi, 329-0498 Japan.　E-mail：r0725ts@jichi.ac.jp
Received：1 April 2016, Accepted：4 October 2016